RÉTINOPHOTOGRAPHIE GRAND CHAMP ANALYSE COMPARATIVE DE 3 INSTRUMENTS

Pierre-Loïc CORNUT

Flore DE BATS

Édition réalisée avec le soutien institutionnel de BAYER

PATHOLOGIES EN RÉTINE MÉDICALE

BAYER

Science For A Better Life*

INNOVER AVEC VOUS C'EST NOTRE EMPREINTE

Écouter, accompagner, innover
pour améliorer le quotidien
des professionnels de santé,
des patients et de leurs proches
en développant des solutions
thérapeutiques et
des services innovants.

SAATCHI & SAATCHI HEALTH - 23840-1014 - LFR.SM.11.2014.0485 - Bayer HealthCare - SAS au capital de 47 857 291,14 € - 706 580 149 RCS Lille.

* La science pour une vie meilleure

Préface

Depuis l'invention du premier ophtalmoscope en 1851, l'ophtalmologie en général et le domaine de la rétine en particulier ont bénéficié d'un important essor des techniques d'imagerie. L'ensemble de ces progrès nous permet de mieux diagnostiquer et d'adapter toujours plus finement le traitement des patients atteints de pathologies oculaires. Nous vous proposons dans ce nouvel atlas de comparer les possibilités offertes par les trois technologies de rétinophotographie couleur grand champ non contact que nous avons jugées être actuellement les plus abouties.

Une imagerie rétinienne grand champ est définie par le DCRnet par la capacité à visualiser la rétine sur un champ supérieur à 100°. Jusqu'à un passé récent, cette imagerie était basée sur une recombinaison plus ou moins fastidieuse et aboutie, effectuée à partir de plusieurs acquisitions de clichés de 30 à 50° dans les différentes directions du regard, classiquement les sept champs recommandés par l'ETDRS. Aujourd'hui, l'évolution de la technologie permet l'obtention, en une seule acquisition, d'une image de la rétine pouvant aller jusqu'à 200° avec l'appareil d'OPTOS™ et jusqu'à 267° en recombinant plusieurs images obtenues à l'aide du CLARUS 500™ de Zeiss.

En parallèle, la rétinophotographie conventionnelle en lumière blanche xénon, qui permet l'acquisition d'une image de qualité chez le sujet jeune aux milieux transparents, voit bien souvent sa contribution décroître fortement chez le patient d'âge plus avancé. L'absorption et la diffusion de la lumière induites par la présence d'un trouble de la surface oculaire, d'une opacification cristallinienne ou de corps flottants du vitré apparus avec le vieillissement, sont souvent à l'origine d'images de qualité médiocre et peu précises.

L'utilisation de systèmes d'imagerie confocale et apparentée permet de contourner ces obstacles. Basés sur l'interposition d'un système de diaphragme bloquant les rayons lumineux parasites provenant d'autres plans que le plan focal à photographier, le capteur photographique d'un système d'imagerie confocale ne reçoit que la lumière réfléchie par le plan focal, d'où le qualificatif "confocal".

Auparavant uniquement couplés à une source lumineuse à balayage LASER monochromatique, ces systèmes permettaient l'obtention d'une image en noir et blanc. La recombinaison des images provenant de sources LASER ou LED, de longueurs d'ondes rouge, verte et bleu, autorise désormais la reconstitution informatique d'une image en couleurs. Très utile à la mise en évidence de troubles de l'interface à type de plis en particulier, ces techniques parviennent désormais à reproduire de plus en plus fidèlement la présence de sang, de pigments ou l'aspect blanc de la papille.

Nous vous présentons ici un comparatif des images natives (non retouchées) de 3 appareils de rétinophotographie couleur avec système grand champ disponibles dans le commerce fin 2018 :

- Le CALIFORNIA™ d'Optos est le premier rétinographe non contact grand champ développé dès l'an 2000. Il est le seul à permettre l'acquisition d'un champ de 200° en un seul cliché, couvrant plus de 80 % de la surface totale de la rétine (contre 15 % pour une image conventionnelle de 45°). Il dispose, dans sa version de base (Modèle DAYTONA™), d'une caméra SLO, non contact, non mydriatique, avec deux LASER monochromatiques rouge et vert permettant l'acquisition d'une image en pseudocouleurs. Dans sa version complète (Modèle

Préface

CALIFORNIA™ – testé dans ce comparatif), il est possible d'acquérir des clichés en autofluorescence verte (540-570 nm) et en angiographie à la fluorescéine ou au vert d'indocyanine. À noter qu'il existe un compromis lié aux contraintes intrinsèques de la technologie entre la largeur du champ de l'image et sa résolution.

- L'Eidon™, développé en 2014 par Centervue, est un rétinophotographe, non contact, non mydriatique, automatique, confocal, en lumière blanche LED (de longueur d'onde comprise entre 440 et 650 nm), qui combine les avantages de la précision de l'imagerie confocale à celles de la fidélité du rendu des couleurs d'une source de lumière blanche du type de celles utilisées par les rétinographes conventionnels. Il permet également d'obtenir une image en *near infrared NIR* (entre 825 et 870 nm), en *Redfree* ainsi qu'en autofluorescence bleue dans sa version EIDON AF™ (testée dans ce comparatif). Un seul cliché permet une image de 89° de la rétine, pouvant aller jusqu'à 162° avec une reconstitution automatique mosaïque de 5 clichés, et même 213° si l'acquisition comprend 9 clichés différents en mode manuel.

- Le Clarus 500™ de Zeiss est le plus récent. Apparu en 2017, il s'agit d'un rétinographe, non contact, disposant de quatre sources LED rouge, verte, bleue et infrarouge permettant d'obtenir une image couleur par recombinaison. Il offre également la possibilité d'acquérir des images en autofluorescence verte et bleue. Un seul cliché permet d'imager la rétine sur un champ de 133°, pouvant aller jusqu'à 200° si on prend deux clichés séparés. Si une acquisition de 6 différents clichés est réalisée, une reconstitution automatique permet d'obtenir un champ jusqu'à 267°.

Pour ce travail, nous avons comparé les acquisitions d'images réalisées le même jour, chez un même patient, à l'aide de ces 3 appareils de rétinographie couleur. Les images présentées correspondent aux images délivrées par le viewer, sans retouche, avec les spécificités suivantes :

- Un niveau de cadrage et de grossissement comparable a été appliqué aux images explorant le pôle postérieur (images en champ central) des patients atteints de pathologies maculaires (à noter que l'analyse n'a pas porté sur le nerf optique).

- Un niveau de grossissement comparable a été appliqué aux images explorant à la fois le pôle postérieur et la périphérie rétinienne (images grand champ).

À l'heure de l'avènement de la délégation des tâches et des premiers développements de la télémédecine, nous espérons que cet atlas vous aidera dans votre réflexion autour de l'apport de cette formidable technique d'imagerie en évolution permanente, nous vous souhaitons une bonne lecture.

Flore DE BATS et Pierre-Loïc CORNUT

Sommaire

Préface 3

Technologies utilisées 7

Les différentes techniques permettant de visualiser l'image du fond d'œil 8

Spectres des sources lumineuses des 3 appareils comparés au spectre de la lumière blanche 9

Système conventionnel *versus* système confocal et apparenté 10

Caractéristiques techniques de l'EIDON™ 11

Caractéristiques techniques du CALIFORNIA 500™ 12

Caractéristiques techniques du CLARUS 500™ 13

Caractéristiques techniques résumées 15

Étude comparative de l'ergonomie d'utilisation des 3 instruments 19

Comparatif d'images obtenues avec les 3 instruments 23

Comparatif d'images en rétinophotographie en champ central

Troubles des milieux transparents 24

Faible dilatation pupillaire 26

Myopie forte 28

Trouble de l'interface vitréo-rétinienne 30

Occlusion veineuse rétinienne 34

Diabète 36

Maculopathie liée à l'âge 38

Dégénérescence maculaire liée à l'âge 40

Épithéliopathie rétinienne diffuse 62

Neuropathie optique ischémique antérieure bilatérale 66

Comparatif d'images en rétinophotographie sur cliché unique

Uvéite 68

Colobome 70

Décollement de rétine 72

Comparatif d'images en rétinophotographie en grand champ

Dystrophie rétinienne 76

Uvéite 78

Occlusion veineuse rétinienne 80

Diabète 86

Nævus 94

Les 3 instruments

CALIFORNIA™
OPTOS

CLARUS 500™
ZEISS

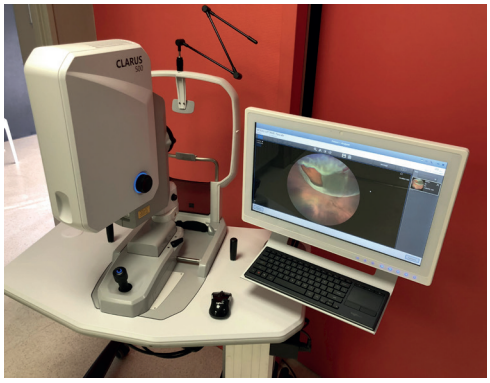

EIDON AF™
CENTERVUE

Chapitre I

Technologies utilisées

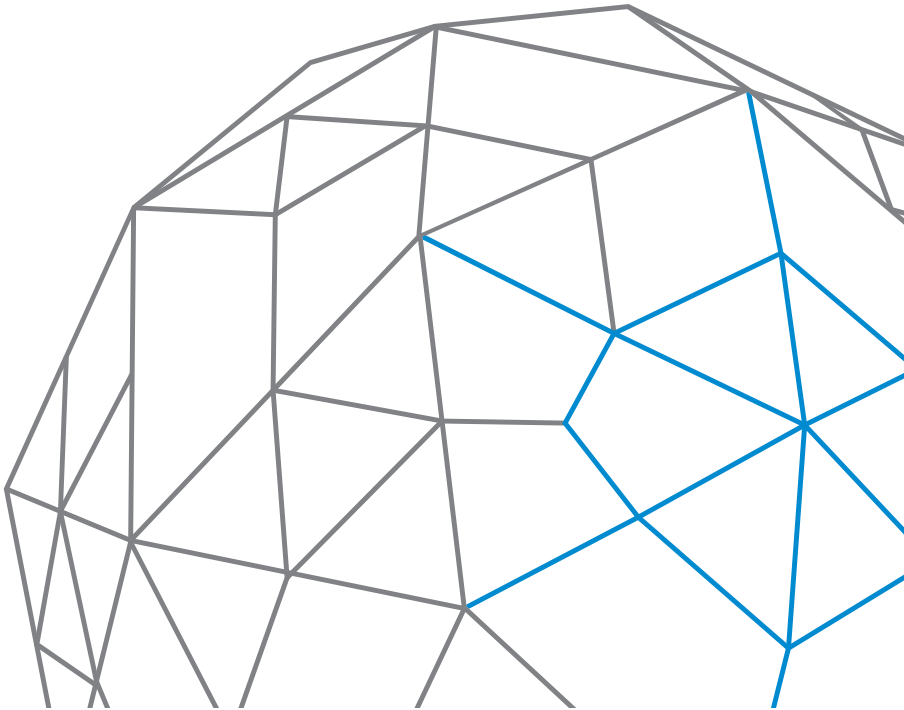

Technologies utilisées
Les différentes techniques permettant de visualiser l'image du fond d'œil

L'examen biomicroscopique du fond d'œil

L'examen biomicroscopique présente l'avantage de permettre un examen précis et potentiellement exhaustif de l'ensemble du globe oculaire (périphérie rétinienne en particulier). Il nécessite une dilatation de la pupille et l'intervention d'un ophtalmologiste. L'examen peut être inconfortable pour le patient, source d'un défaut de fixation limitant la qualité de l'observation. L'image observée n'est pas conservée en archive.

La rétinophotographie conventionnelle

La rétinophotographie conventionnelle (à flash de lumière blanche) présente l'avantage d'être délégable par l'ophtalmologiste à un autre professionnel de santé permettant un gain de temps pour le médecin. Elle autorise en outre l'archivage de l'examen ainsi que son interprétation différée. L'image obtenue doit pour cela être de qualité suffisante pour être interprétable. L'exploration d'un large champ de la surface rétinienne nécessite en général la dilatation de la pupille et l'acquisition de plusieurs images contiguës, regroupées par le logiciel sur une représentation mosaïque. La présence d'un trouble de la transparence des milieux et/ou d'une faible dilatation pupillaire est fréquemment à l'origine de nombreux artefacts :
– une partie de la lumière du flash est réfléchie par les opacités rencontrées sur son trajet et parasite l'image de la rétine ;
– la quantité de lumière parvenant au niveau de la rétine est moindre et son spectre de longueur d'onde est modifié par l'absorption subie au niveau des opacités traversées.
L'image risque alors d'être sombre, insuffisamment contrastée et de résolution trop mauvaise pour permettre l'observation d'anomalies fines.

Les techniques modernes de rétinophotographie

Les techniques modernes visent à repousser les limites de la rétinophotographie conventionnelle, avec pour objectif une acquisition non mydriatique aisée, rapide et confortable, d'images grand champ, de colorimétrie fidèle et de résolution élevée.
Différents choix technologiques sont mis à profit pour atteindre ces objectifs :
– le flash de lumière est remplacé par des faisceaux plus "fins" délivrés par des sources à balayage LED (CLARUS 500™ et EIDON™) ou LASER (CALIFORNIA™) ;
– la lumière blanche est générée par 2 sources LED (EIDON™), 3 sources LED (CLARUS 500™) ou recomposée à partir de 2 de ses composantes primaires (rouge-verte) (CALIFORNIA™) ;
– la quantité de rayonnement lumineux parasite réfléchi par les opacités traversées est limitée par l'utilisation de système à balayage LASER de type SLO (Scanning LASER Ophthalmoscopy), d'un système confocal et/ou par "effet de fente" ;
– l'étendue du champ d'exploration d'une acquisition unique doit être la plus large possible, sans détériorer la résolution optique ;
– les réglages, le déplacement du point de fixation et la mise au point doivent être automatisés au maximum.

Technologies utilisées
Spectres des sources lumineuses des 3 appareils comparés au spectre de la lumière blanche

Le spectre de la lumière blanche

Le spectre de la lumière blanche correspond à l'ensemble des longueurs d'ondes du domaine de la lumière visible pour l'œil humain :

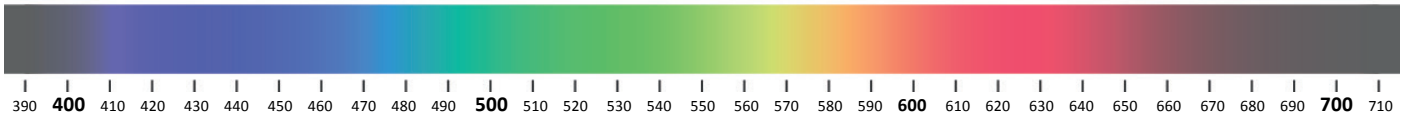

Le spectre source du CLARUS 500™ (ZEISS)

Le CLARUS 500™ utilise 3 sources LED, de spectres complémentaires, pour couvrir une grande partie du spectre de la lumière visible comme figuré ci-dessous, en s'étendant de 435 à 640 nm.

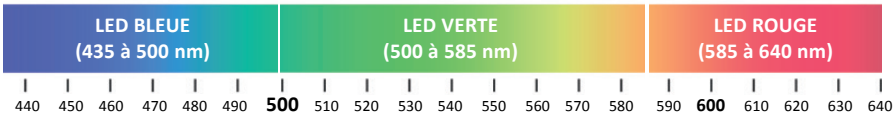

Le spectre source de l'EIDON AF™ (CENTERVUE)

L'EIDON™ utilise 2 sources LED dont le spectre couvre une grande partie du spectre de la lumière visible, comme figuré ci-dessous, en s'étendant de 440 à 650 nm (1 LED de 425 à 490 nm et 1 LED de 480 à 720 nm).

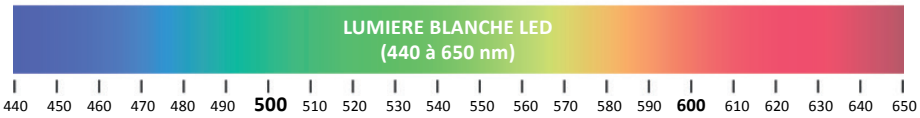

Le spectre source du CALIFORNIA™ (OPTOS)

L'OPTOS CALIFORNIA™ n'utilise pas de sources LED polychromatiques mais 2 sources monochromatiques LASER rouge (635 nm) et verte (532 nm) pour recomposer une image en pseudocouleurs.



Technologies utilisées
Système conventionnel *versus* système confocal et apparenté

Intérêt des systèmes confocaux et apparentés

Système de rétinophotographie conventionnelle à flash de lumière blanche *vs* système confocal :
A et B : Principes de fonctionnement d'un rétinophotographe conventionnel en lumière blanche sur milieux transparents (A) et opacifiés par la présence d'une cataracte (B). En l'absence de trouble de transparence des milieux oculaires (A), le capteur reçoit une lumière réfléchie provenant quasi exclusivement du plan focal étudié (le pôle postérieur). La lumière est peu absorbée sur son trajet permettant, en outre, au capteur de recevoir une quantité suffisante de lumière sur l'ensemble du spectre de la lumière blanche, à l'origine d'une image nette aux couleurs fidèles à la réalité. En cas d'opacification des milieux transparents, en présence d'une cataracte par exemple (B), une partie de la lumière du flash est réfléchie non plus au niveau du plan focal (la rétine), mais par les opacités cristalliniennes. Ces dernières filtrent de plus le spectre de la lumière transmise au niveau du cristallin, en réduisant fortement la pénétration des courtes longueurs d'ondes. L'image obtenue est alors floue et saturée par les grandes longueurs d'onde, tirant sur les teintes à dominante rouge.
C : L'interposition d'un système de diaphragme ("filtre confocal"), empêchant les rayons incidents provenant d'autres plans que le plan focal d'étude (le pôle postérieur) d'atteindre le capteur, permet l'obtention d'une image nette et fidèle à la réalité même en présence d'opacification des milieux transparents (C). Jusqu'à un passé récent limité au couplage à des sources de lumières laser monochromatiques (permettant l'obtention d'images en "fausses couleurs" à partir du mélange des images provenant de sources laser rouge, verte et bleue), la technique de rétinophotographie confocale est maintenant disponible en association avec des sources de lumière blanche LED permettant l'obtention d'une image en "vraies couleurs", identique, voire de qualité supérieure, à celle observable *in vivo* par l'œil humain.

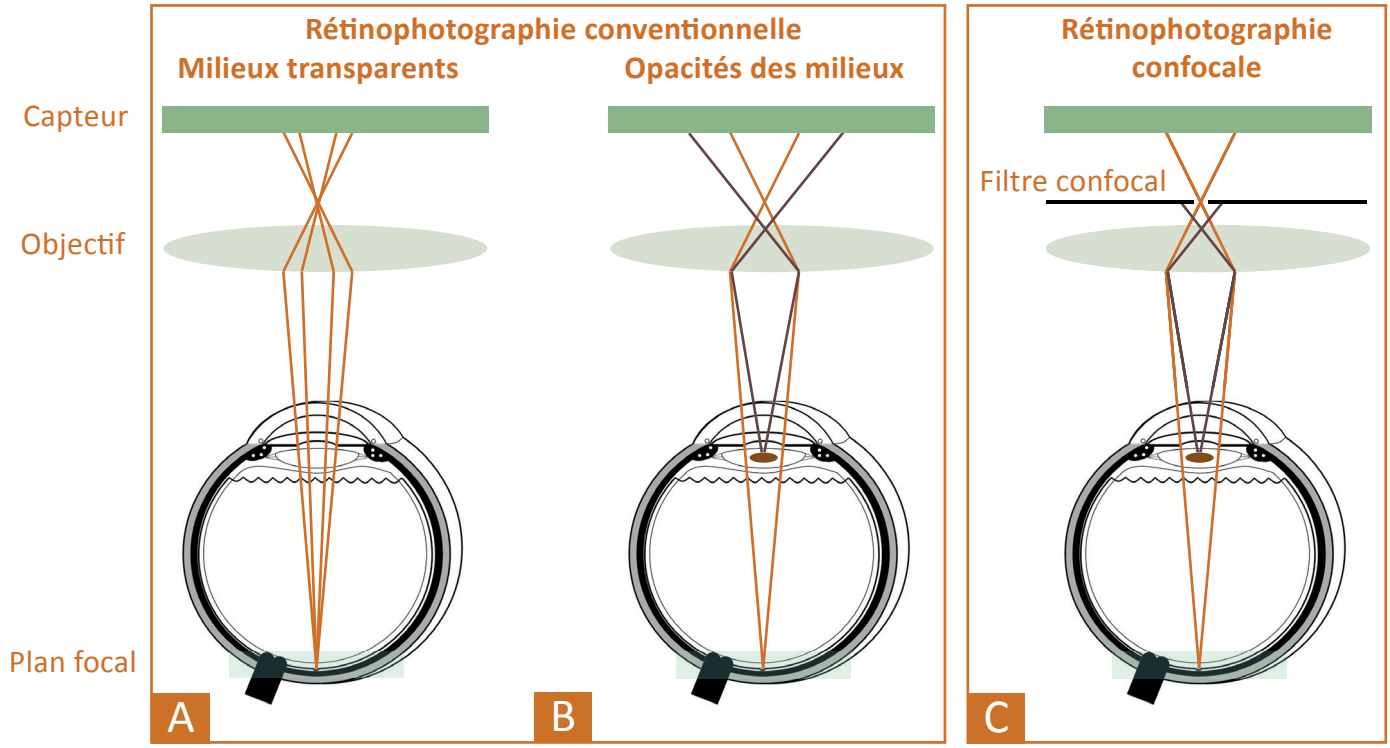

Technologies utilisées

Caractéristiques techniques de l'EIDON™

EIDON AF™ (CenterVue, Italie) : système de rétinophotographie grand champ confocale à balayage en lumière blanche

L'EIDON AF™ combine les avantages de la haute définition de la technologie cSLO (*Confocal Scanning Laser Ophthalmoscopy*), à ceux de la fidélité du rendu des couleurs d'une source de lumière blanche.

L'acquisition est effectuée de façon entièrement automatisée (pas de manipulation par palonnier nécessaire), en une seule exposition sur un champ de 89° (angle mesuré au centre du globe). L'image est obtenue à l'aide de deux sources LED de lumière blanche (425-480 nm et 480-720 nm), déclenchées simultanément, combinées par un système de miroirs dichroïques (se laissant traverser par les rayons lumineux dont la longueur d'onde se situe dans une certaine plage) et couplées à un capteur de 14 Mpix. Un système d'auto-exposition agit comme un diaphragme numérique en coupant instantanément l'illumination dès qu'un certain niveau d'énergie a été retourné au capteur. L'alignement, la mise au point, l'exposition et le déclenchement s'effectuent automatiquement entre -12 et + 15D d'équivalent sphérique (à partir d'une interface très intuitive pilotée par une tablette). Seul le réglage de la hauteur de la mentonnière est manuel. Un débrayage en mode manuel commandé par un joystick est possible. Le diamètre pupillaire minimum requis est de 2,5 mm. Un système de filtre numérique permet l'extrapolation d'images monochromatiques.

L'appareil est également équipé d'une source infrarouge (825-870 nm) permettant l'obtention de clichés IR. Un module d'autofluorescence en lumière bleue est également disponible en option (pic à 450 nm, bande passante 440-475, barrière à 500 nm).

L'obtention automatique d'une acquisition en mosaïque est également possible sur un champ de 162° (jusqu'à 213° en mode manuel). L'acquisition d'un cliché unique prend 0,04 sec avec une résolution de 15 microns au centre de l'image.

Une fois acquis, les clichés sont disponibles sur un *viewer* web très facilement consultable en réseau. L'archivage des fichiers est compatible avec le format de reconnaissance DICOM.

L'appareil est actuellement distribué en France par la société EDC LAMY.

Technologies utilisées

Caractéristiques techniques du CALIFORNIA 500™

DAYTONA™ (Optos, Royaume-Uni) : système de rétinophotographie ultra grand champ confocale à balayage laser

Le DAYTONA™ est un système d'imagerie ultra grand champ (UWF) utilisant un ophtalmoscope laser à balayage confocal (SLO), offrant une image de la rétine sur un champ de 200° (angle mesuré au centre du globe oculaire), soit environ 82 % de sa surface. La technologie développée par Optos utilise un miroir ellipsoïdal pour obtenir des images de la périphérie de la rétine sans lentille de contact, ni dilatation pupillaire. Disponible depuis l'an 2000, initialement équipé de sources LASER verte à 532 nm et rouge à 633 nm, le système a été amélioré par l'ajout de plusieurs sources LASER complémentaires : un laser bleu à 488 nm (utilisé pour les images d'angiographie à la fluorescéine) et un laser infrarouge à 805 nm (utilisé pour les images d'angiographie ICG).

Le système SLO est équipé de séparateurs de faisceaux et d'une ouverture confocale. Des miroirs oscillants permettent un balayage rapide bidimensionnel de la surface du miroir ellipsoïdal dont le point focal se situe juste en arrière du plan pupillaire (ce qui permet un angle de balayage large, même sans dilatation pupillaire). La lumière réfléchie par la rétine est focalisée à travers une ouverture confocale et divers filtres, puis détectée. Ce système SLO confocal (cSLO), à base de miroirs ellipsoïdaux, confère une grande profondeur de mise au point et donc une mise au point nette de la rétine antérieure au pôle postérieur. Un seul balayage d'une image à deux couleurs ne prend que 0,25 seconde pour fournir une résolution d'environ 20 pixels par degré.

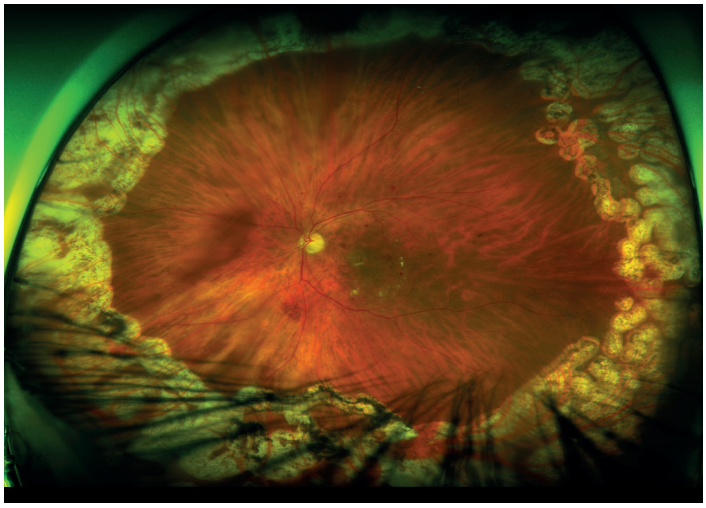

Une fois acquis, les clichés sont disponibles sur un *viewer* web aux fonctionnalités très complètes et facilement consultable en réseau. L'archivage des fichiers est compatible avec le format de reconnaissance DICOM. L'appareil est actuellement distribué en France par la société OPTOS France.

Technologies utilisées

Caractéristiques techniques du CLARUS 500™

CLARUS 500™ (Carl Zeiss Meditec, Allemagne) : système de rétinophotographie à balayage en fente de lumière blanche

La rétine est balayée en moins de 0,2 sec par une fente lumineuse de lumière monochromatique selon la technologie brevetée de *Broad Line Fundus Imaging* (brevet Zeiss). Des diodes électroluminescentes (LED) rouges, vertes et bleues s'illuminent pour générer des images en couleurs réelles (les longueurs d'ondes complémentaires des 3 LED couvrant le spectre de la lumière visible sans discontinuité de 435 à 640 nm). L'éclairage des LED bleues et vertes permet par ailleurs la réalisation complémentaire d'une imagerie en autofluorescences bleue et verte du fond d'œil. Le CLARUS 700™, prochainement disponible, permettra la réalisation d'angiographies à la fluorescéine et à l'ICG.

La photographie d'une étroite bande de rétine, à l'aide d'une source située hors de l'axe de visée de la caméra, permet, par effet de fente, de limiter l'enregistrement des rayons réfléchis et de la fluorescence en provenance du segment antérieur sources d'artefacts. Les différentes bandes acquises sont ensuite juxtaposées et il est ainsi possible d'obtenir une image nette d'une plus grande partie de la rétine, en comparaison de l'image obtenue à l'aide de l'éclairage annulaire utilisé dans les caméras de fond d'œil traditionnelles : 133° en une seule capture. Deux images peuvent être juxtaposées pour obtenir un champ d'exploration de 200°. Jusqu'à 6 images à champ large peuvent être assemblées en une seule image combinée de la rétine de 267°.

L'acquisition d'un cliché prend moins de 0,2 seconde avec une résolution de 7,3 microns/pixel au centre de l'image.

Cette technologie, pourtant très récente (2017), est déjà très aboutie et est amenée à progresser avec le temps.

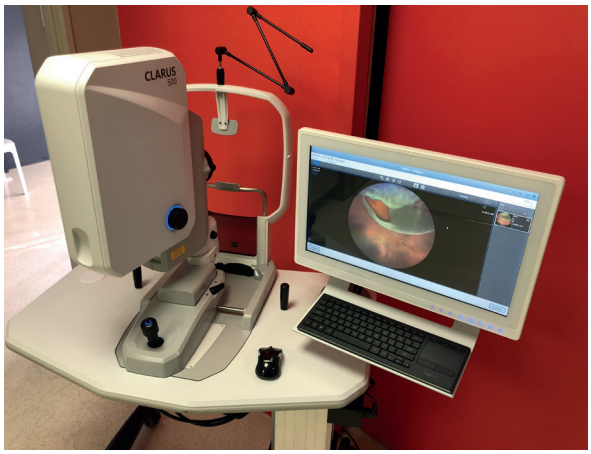

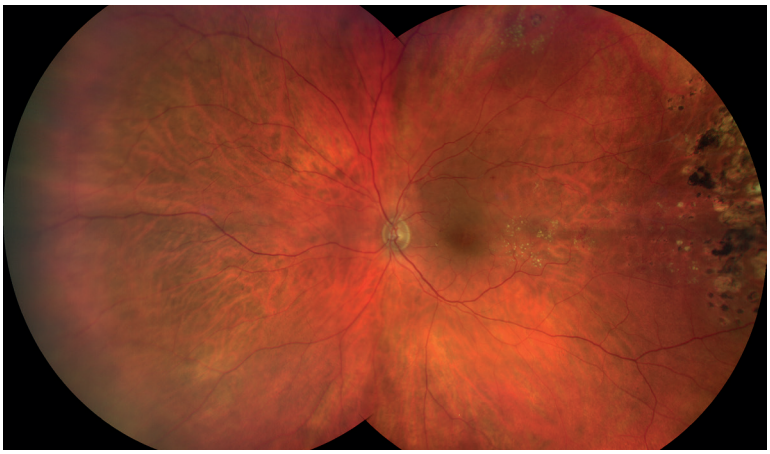

L'instrument est piloté par un écran tactile de haute qualité. L'archivage des fichiers est compatible avec le format de reconnaissance DICOM.

L'appareil est actuellement distribué en France par la société ZEISS France.

Chapitre II

Caractéristiques techniques résumées

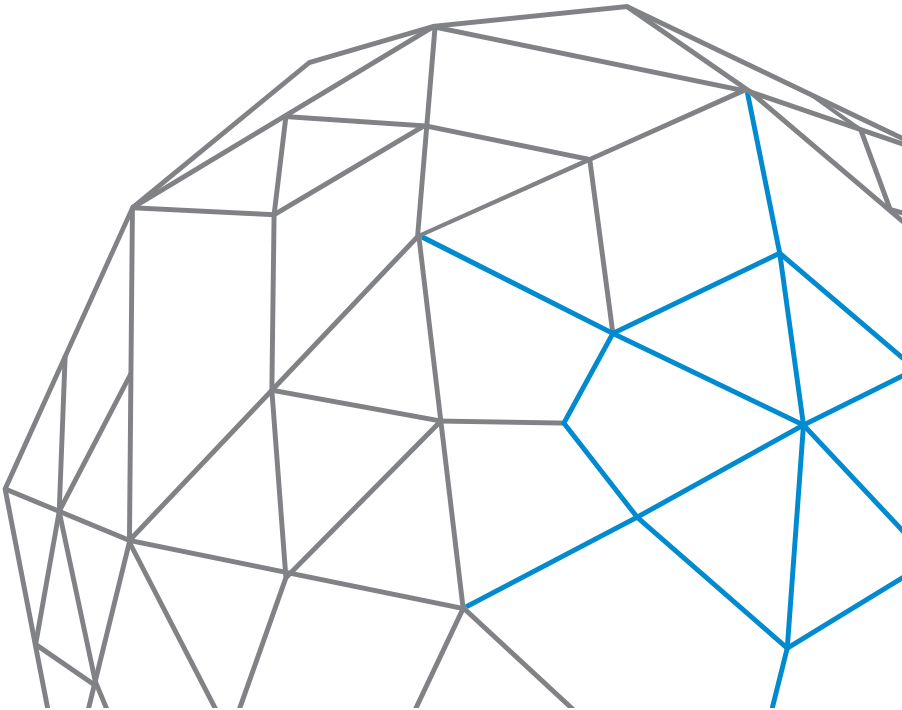

Tableau comparatif des caractéristiques techniques du CLARUS™, de l'EIDON™ et de l'OPTOS™ (1re partie)

	ZEISS CLARUS 500™	CENTERVUE EIDON AF™	OPTOS CALIFORNIA™
Technologies	À balayage en ligne (effet de fente) en lumière monochromatique par 3 sources LED (rouge, verte, bleue)	Confocale à balayage de lumière blanche LED	Confocale à balayage laser (cSLO) utilisant un miroir ellipsoïdal.
Sources lumineuses	LED rouge : 585-640 nm LED verte : 500-585 nm LED bleue : 435-500 nm Diode Laser infrarouge : 785 nm	LED lumière bleu : 440-475 nm Lumière LED blanche : 440-650 nm (obtenue à partir de 2 LED de 425-480 nm et 480-720nm) LED proche infrarouge : 825-870 nm	LASER rouge : 635 nm LASER vert : 532 nm LASER bleu : 488 nm (pour fa) LASER infrarouge : 802 nm (pour icg)
Champ exploré en une seule acquisition (angle mesuré à la cornée selon la norme ISO 10940*)	90° d'angle mesuré à la cornée	60° d'angle mesuré à la cornée	135° d'angle mesuré à la cornée
Champ exploré en une seule acquisition (angle mesuré au centre du globe)	133° d'angle mesuré au centre du globe (1,48 x 90)	89° d'angle mesuré au centre du globe (1,48 x 60)	200° d'angle mesuré au centre du globe (1,48 x 135)
Champ exploré grâce à une mosaïque de 2 ou 3 images (angle mesuré au centre du globe)	200° en horizontal, d'angle mesuré au centre du globe (mosaïque automatique de 2 images)	162° en horizontal, d'angle mesuré au centre du globe (mosaïque automatique de 3 images)	200° d'angle mesuré au centre du globe en 1 seule acquisition
Champ maximal exploré et nombre d'images composant la mosaïque (angle mesuré au centre du globe)	267° d'angle mesuré au centre du globe (mosaïque automatique de 6 images)	236° d'angle mesuré au centre du globe (mosaïque manuelle de 9 images)	220° d'angle mesuré au centre du globe (mosaïque automatique de 5 images)
Résolution du capteur	Tri CCD 3 x 12 Mpix	14 Mpix (4608x3288)	Sans objet (pas de capteur optique)
Diamètre pupillaire minimum recommandé	2,5 mm	2,5 mm	2 mm
Distance de travail de l'œil du patient à la lentille avant	25 mm	28 mm	Sans objet (pas de système de lentille)
Résolution optique (pouvoir séparateur exprimé en nombre de paires de lignes parallèles distinguables par mm)	Champ central = 60 lp/mm (à 0°) Champ moyen = 40 lp/mm (à 23°) Champ périphérique = 45 lp/mm (à 45°)	Champ central = 66 lp/mm Champs moyen et périphérique = 52 lp/mm	Information non communiquée
Résolution des images rétiniennes (norme ISO 10940*)	7,3 µm	15 µm	14 µm
Pixel *pitch* (distance entre 2 pixels de centre à centre d'un capteur CMOS, norme ISO 10940*)	Résolution centrale = 7,3 µm/pix ; Résolution périphérique = 12 µm/pix	4,9 µm/pix	Sans objet (pas de capteur optique)
Modalités d'imageries de série	Couleurs naturelles (avec séparation des canaux de lumière rouge, verte et bleue) Autofluorescence verte Autofluorescence bleue Réflexion infrarouge Image œil externe (surface oculaire) Stéréo	Couleurs naturelles Réflexion infrarouge Red-free ("filtre vert") Bleu Rouge Stéréo papillaire (EIDON™)	Couleurs reconstituées Image simulée de lumière blanche (SWL) Anérythre Choroïdienne Autofluorescence (af) (DAYTONA™)
Modalités d'imageries optionnelles	+ Angiographie fluo et ICG (CLARUS 700™) prochainement disponible	+ Autofluorescence (EIDON AF™) + Angiographie fluo (EIDON FA™)	+ Angiographie à la fluorescéine (fa) + Angiographie ICG (icg) (CALIFORNIA™)
Vitesse d'acquisition	≤ 0,2 seconde	0,04 seconde en couleur 0,02 seconde en autofluorescence	≤ 0,4 seconde
Sytème confocal	Non	Oui	Oui
Sytème SLO	Non (système à LED)	Non (système à LED)	Oui
Procédure d'acquisition	Positionnement du patient, réglage de la hauteur de la mentonnière, centrage de la pupille *via* l'écran déporté, demander au patient de regarder le point de fixation, vérifier la qualité de l'image IR sur l'ecran déporté, ajustement manuel du *focus* si nécessaire, aquisition déclenchée manuellement par l'opérateur.	Positionnement du patient, réglage manuel de la hauteur de la mentonnière, choix du mode d'acquisition automatique (mono ou bilatéral, mono ou multi-champ), lancement de l'acquisition *via* l'écran déporté déclenchant la mise au point suivie de la capture automatique des 2 yeux	Positionnement du patient face à l'instrument en demandant au patient de regarder la mire de fixation, l'opérateur controle le bon alignement sur l'ecran déporté et l'ajuste si besoin, acquisition automatique ou manuelle
Principe de mise au point	Mise au point manuelle assistée par autofocus	Entièrement automatique	Information non communiquée
Automatisation	Auto-*focus* (- 24 D à + 20 D), auto-gain auto-montage, auto-détection de la lateralité	Auto-alignement, auto-*focus* (-12D à +15D), auto-exposition, auto-capture bilatérale, auto-montage, auto-export, auto sauvegarde	Acquisition automatique ou manuelle

Tableau comparatif des caractéristiques techniques du CLARUS™, de l'EIDON™ et de l'OPTOS™ (2e partie)

	ZEISS CLARUS 500™	CENTERVUE EIDON AF™	OPTOS CALIFORNIA™
Mosaïque automatique	Oui	Oui, avec point de fixation interne dynamique et automatique	Oui, automontage de 5 images
Point de fixation interne	Point de fixation lumineux mobile, positionnement automatique (acquisitions automatisées) et/ou manuel par l'opérateur (*via* l'écran tactile ou à l'aide de la souris)	Point de fixation vert dynamique multi-positions, positions prédéfinies selon le champ choisi (mode automatique), possibilité de choix de la position de fixation en mode manuel	Mire lumineuse mobile dans les quadrants superieur, inferieur, nasal et temporal
Point de fixation externe	LED rouge sur bras articulé	LED verte sur bras articulé	Non
Mode manuel	Oui	Oui	Oui
Configuration informatique	Intel® Core i5-6500TE 6e génération, mémoire RAM : 8 GB, disque dur : 1 TB (100 000 images minimum), système d'exploitation : Windows 10, entrée-sortie : USB 3.0 x 3 ; RS-232 x 2 ; 1,5 kV port ethernet Gigabit isolé x 2 ; HDMI ; port écran	SSD de 256 GB évolutif 1 ou 2 TB système d'exploitation Linux™, entrée-sortie : ports USB 3.0 x 3 ; port ethernet Gigabit	Intel® Core i5, Mémoire RAM : 16GB, Disque dur : 1 TB, système d'exploitation : Windows 10 entrée-sortie : USB 3.0 x 6 ; USB 2.0 x4 ; Port Ethernet Gigabit x 2 ; HDMI ; Display port x2 ; port écran ; RS232
Interface de commande	Écran tactile capacitif, multipoint, Full HD 22" MVA LCD Rétroéclairage par LED, 1920 x 1080	Tablette sous Androïd™	Tablette
Formats d'images générées	DICOM, JPG, TIFF, JPG2000, PNG	DICOM, JPG, Export JPG, TIFF	DICOM, JPG, TIFF
Nombre de licences fournies et tarif en avril 2019	Pack de 10 licences CLARUS Review Software™ (1 licence par poste de travail) au prix de 2 000 € TTC	licence de capture unique associée à l'appareil et *viewers* déployables (1 licence par poste de revisualisation), pack de 2 licences au prix de 303 € TTC	10 licences flottantes en utilisation simultanée (tarif non communiqué)
Connexion à distance possible appareil éteint	Oui *via* la solution de PACS FORUM™ (non fournie)	Non	Information non communiquée
Module d'archivage DICOM	Oui	En option (work list et C-store) 2 500 € TTC en avril 2019	Oui
Module d'impression et imprimante	Imprimante non fournie, édition de rapports d'examens par le *viewer* compatibles avec imprimantes réseau ou postScript.	Imprimante non fournie, quelques imprimantes wifi supportées (nécessité d'un driver Linux), possibilité alternative d'exports de rapports PDF à partir du viewer imprimables depuis toute imprimante réseau	Édition de rapports d'examens par les *viewers*
Archivage sur réseau	Information non communiquée	Archivage automatique, programmable périodiquement, complet ou incrémentiel	Oui
Fonctionnement en multiposte avec base patients partagée	Information non communiquée	Non	Oui
Dimensions instrument	381 mm x 457 mm x 686 mm	620 m x 590 mm x 360 mm	550 mm x 550 mm x 608-632 mm
Poids instrument	23 kg	25 Kg	34 kg
Dimensions table	940 mm x 700 mm	Table MD-1 (plateau 640 mm x 430 mm), en option posibilité d'installation sur table de consultation à rotation ou à translation à plateau assez fin et solide	887 m x 600 mm (sans l'emprise des roues)
Poids table	37 kg	25 kg	Information non communiquée
Hauteur de table minimale et maximale	711 à 925 mm	730 à 980 mm	Information non communiquée
Table adaptée aux PMR	Oui	Non	Oui
Tarif TTC avril 2019	CLARUS 500™ avec CLARUS review software™ (pack de 10 licences) : 87 500€ (garantie 1 an)	EIDON TC™ couleur et IR : 31 794 € (garantie 2 ans) EIDON AF™ couleur, IR, Autofluo : 39 589 € (garantie 2 ans) EIDON FA™ couleur, IR, Autofluo, Angio fluo : 53 533 € (garantie 2 ans)	Information non communiquée (sur demande)
Contact	med.fr@zeiss.com	contact@edc-lamy.fr – 09 75 36 44 48	ICS@optos.com – 0805 119 499

*La norme ISO 10940:2009 spécifie, conjointement à la norme ISO 15004-1 et à la norme ISO 15004-2, les exigences et les méthodes d'essai relatives aux appareils photographiques utilisés pour la visualisation, la photographie et la mémorisation d'images électroniques du fond de l'œil humain aux fins de diagnostic sur les images obtenues.
La mesure de l'angle (champ) d'exploration de l'image est ainsi définie par cette norme au niveau de la cornée et non du centre du globe oculaire. La comparaison des champs explorés exprimés en degrés pour les différents instruments doit tenir compte de cette standadisation pour être pertinente et l'angle mesuré au centre du globe correspond pour un oeil émétrope à environ 1,48 fois son équivalent mesuré au niveau de la cornée.

Chapitre III

Étude comparative de l'ergonomie d'utilisation des 3 instruments

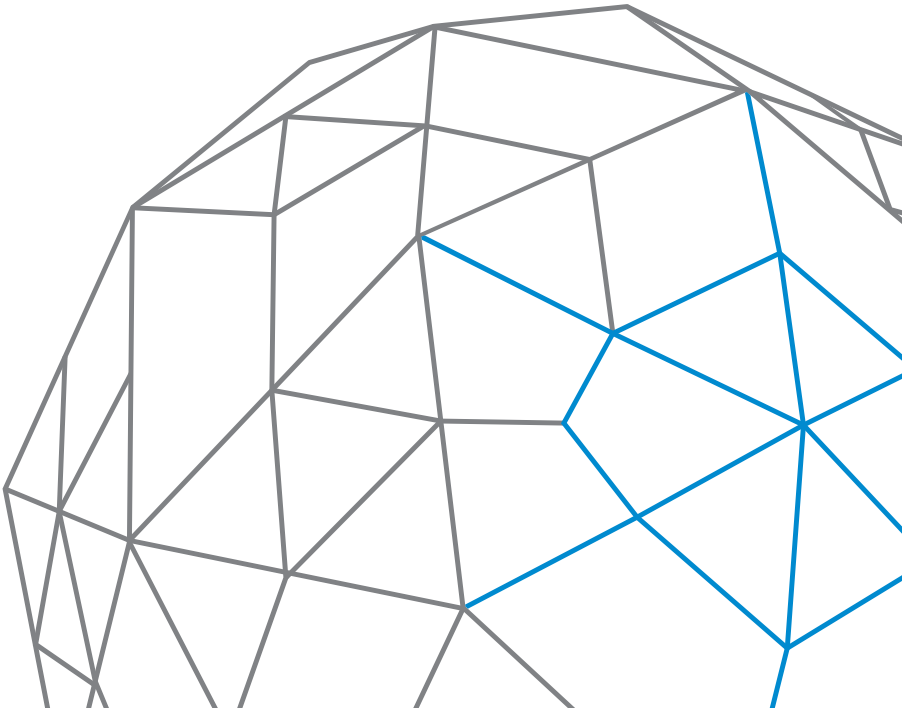

Étude comparative de l'ergonomie d'utilisation, de la rapidité d'acquisition et du confort des patients

Résumé

Objectifs :
Comparer l'ergonomie d'utilisation, la rapidité d'acquisition et le confort des patients lors de l'utilisation des 3 instruments de rétinophotographie grand champ en mode couleur et en autofluorescence.

Matériels et méthodes :
La durée des temps de saisie de la fiche patient, d'acquisition, d'enregistrement et de disponibilité des images a été mesurée lors de l'utilisation successive à l'occasion d'une même consultation, chez un même patient, de 3 instruments de rétinophotographie : le California™ (Optos, Royaume-Uni), le Clarus 500™ (Zeiss, Allemagne) et l'Eidon AF™ (CenterVue, Italie). L'ordre de passage sur les 3 appareils était déterminé de façon aléatoire pour chaque patient. Les images étaient acquises selon le protocole standard proposé par le fournisseur. L'ergonomie de la table d'examen fournie, de l'interface logicielle de saisie et d'acquisition, ainsi que la facilité d'utilisation de l'objectif de l'instrument étaient évaluées par les 7 testeurs orthoptistes (habitués en routine au maniement de l'Eidon™) sur une échelle de 0 à 5. Les patients ont également évalué à l'issue du test sur une échelle de 0 à 5 : le confort d'installation, la facilité à fixer la mire et à supporter l'éblouissement.

Résultats :
Les images ont été prospectivement obtenues auprès de 40 patients en avril 2018.
La durée d'examen moyenne était de 154 secondes avec le California™, de 199 secondes avec le Clarus 500™ et de 214 secondes avec l'Eidon AF™.
Le nombre moyen de tentatives effectuées était de 1,15 avec l'Eidon AF™, de 1,4 avec le Clarus 500™ et de 1,45 avec le California™.
L'ergonomie d'utilisation était évaluée en moyenne par les orthoptistes à 4,03/5 pour le California™, 4,09/5 pour le Clarus 500™ et 4,49/5 pour l'Eidon AF™.
Le confort d'installation était évalué en moyenne par les patients à 3,95/5 pour le California™, 4,73/5 pour le Clarus 500™ et 4,93/5 pour l'Eidon AF™.
La facilité de fixation était évaluée en moyenne par les patients à 4,58/5 pour le California™, 3,25/5 pour le Clarus 500™ et 4,45/5 pour l'Eidon AF™.
La tolérance à l'éblouissement lors de l'acquisition en couleur était quantifiée en moyenne par les patients à 1,13/5 pour le California™, 0,48/5 pour le Clarus 500™ et 1,33/5 pour l'Eidon AF™.
La tolérance à l'éblouissement de l'acquisition en autofluorescence était quantifiée en moyenne par les patients à 0,6/5 pour le California™, 0,13/5 pour le Clarus 500™ et 1,07/5 pour l'Eidon AF™.

Conclusion :
En dehors d'un intense éblouissement transitoire, le confort d'utilisation des 3 appareils testés était remarquablement élevé tant du point de vue des orthoptistes que des patients.

Étude comparative de l'ergonomie d'utilisation, de la rapidité d'acquisition et du confort des patients

Ergonomie d'utilisation examinateur

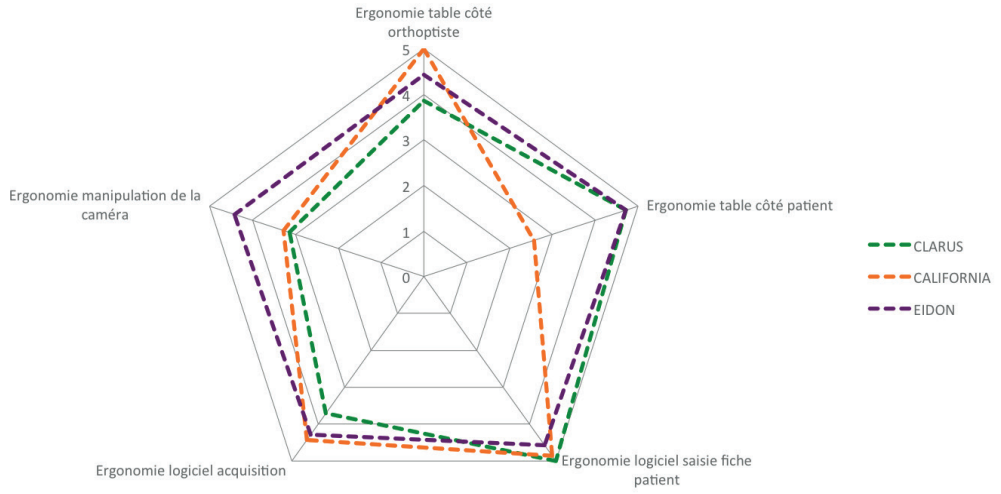

Comparatif de l'ergonomie d'utilisation des 3 instruments de rétinophotographie étudiés : notation entre 0 et 5 par des testeurs orthoptistes de l'ergonomie de la table d'examen fournie (côté utilisateur) et côté patient, de l'interface logicielle de saisie de la fiche patient et d'acquisition, ainsi que de la facilité d'utilisation de l'objectif de l'instrument.

Confort patient

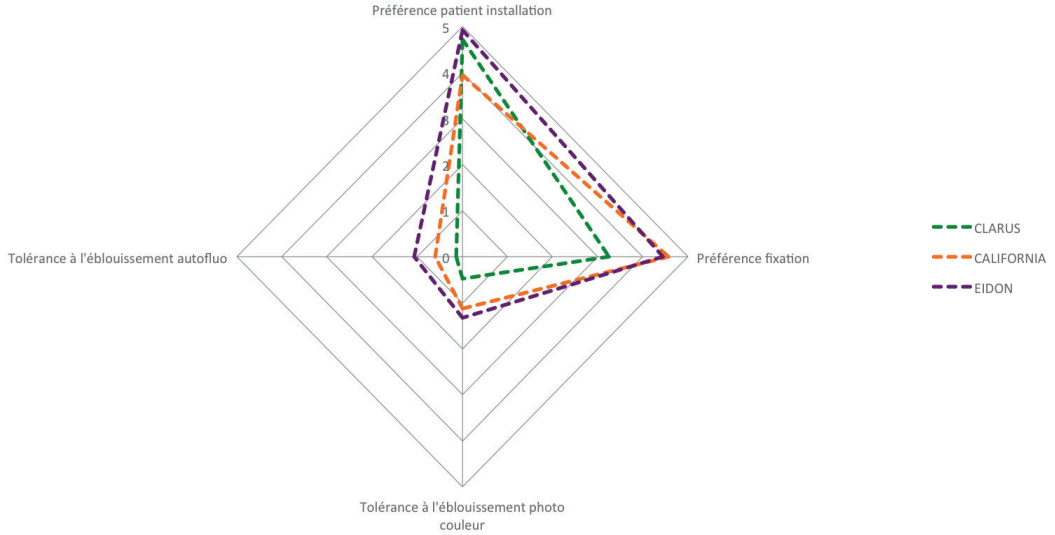

Comparatif du confort patient sur les 3 instruments de rétinophotographie étudiés : notation entre 0 et 5 par des patients du confort d'installation, de la facilité de suivi du point de fixation et de la tolérance à l'éblouissement en mode couleur et autofluorescence (0 correspondant à une tolérance inconfortable et 5 à une tolérance excellente).

	ZEISS CLARUS 500™	CENTERVUE EIDON AF™	OPTOS CALIFORNIA™
Multimodalité	++	+	+++
Fidelité colorimétrique du cliché couleur	+++	++	++
MEE des anomalies de l'interface VR sur le cliché couleur	+	+++	++
Ultra grand champ	++	+	+++
Automatisation	++	+++	++
Qualité d'image couleur en myosis serré	+	+	++
Qualité d'image couleur en cas d'opacité des milieux	++	+++	++
Qualité de l'image en autofluorescence	++	+	+++
MEE des tumeurs pigmentées	++	+	+++
Rapidité	+++	+++	+++
Compacité	++	+++	++
Prix	€€	€	€€€

Chapitre IV

Comparatif d'images obtenues avec les 3 instruments

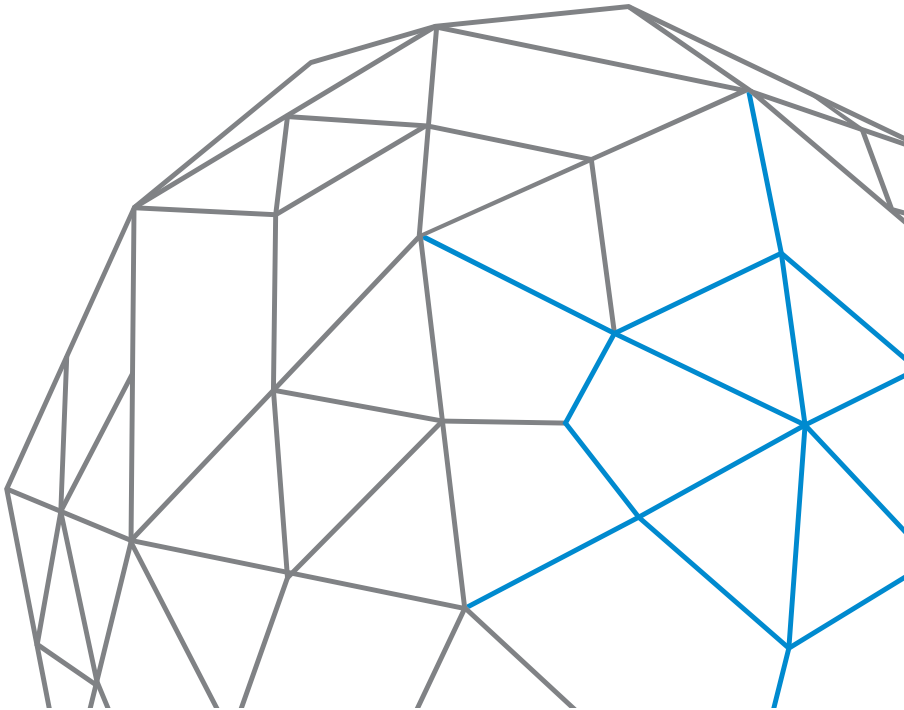

Comparatif d'images en rétinophotographie en champ central
Trouble des milieux transparents

Maculopathie liée à l'âge et cataracte

EIDON™

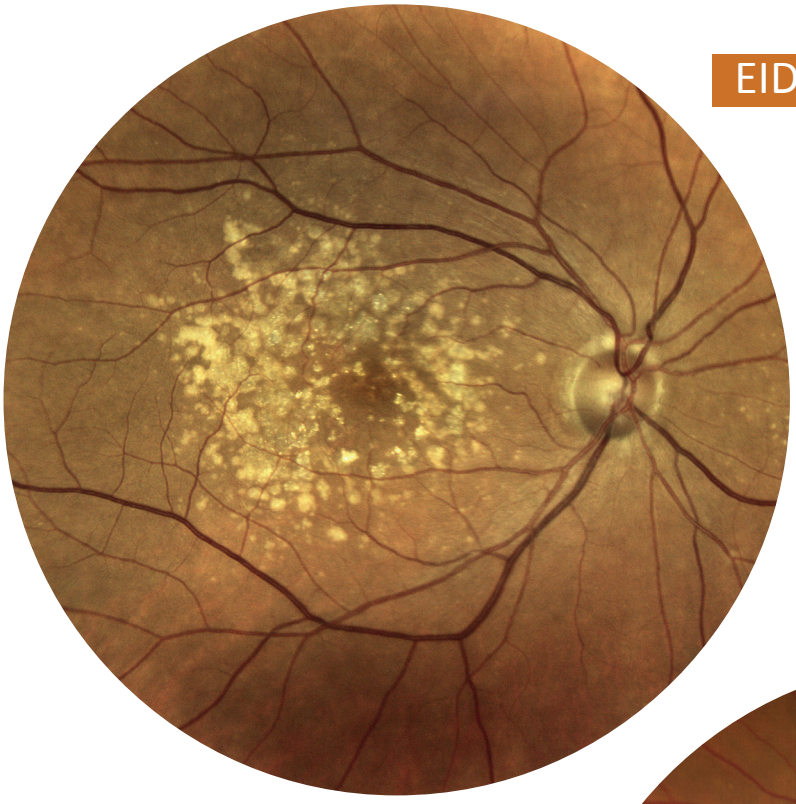

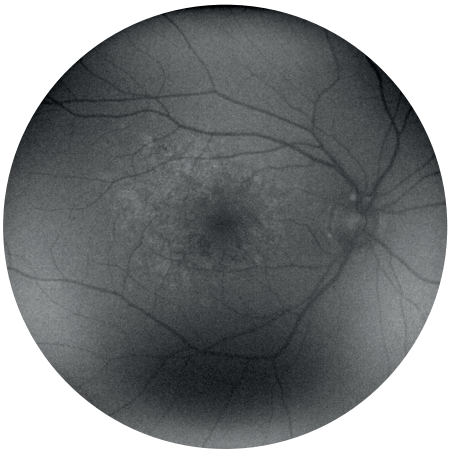

CLARUS™

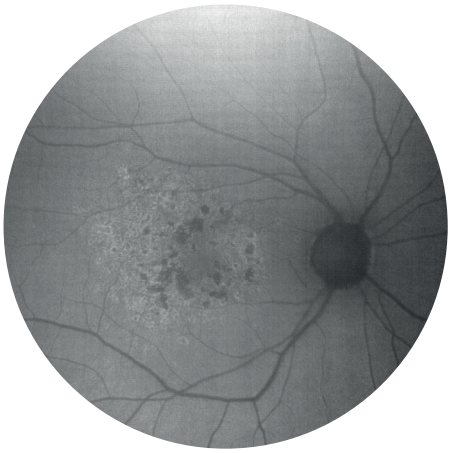

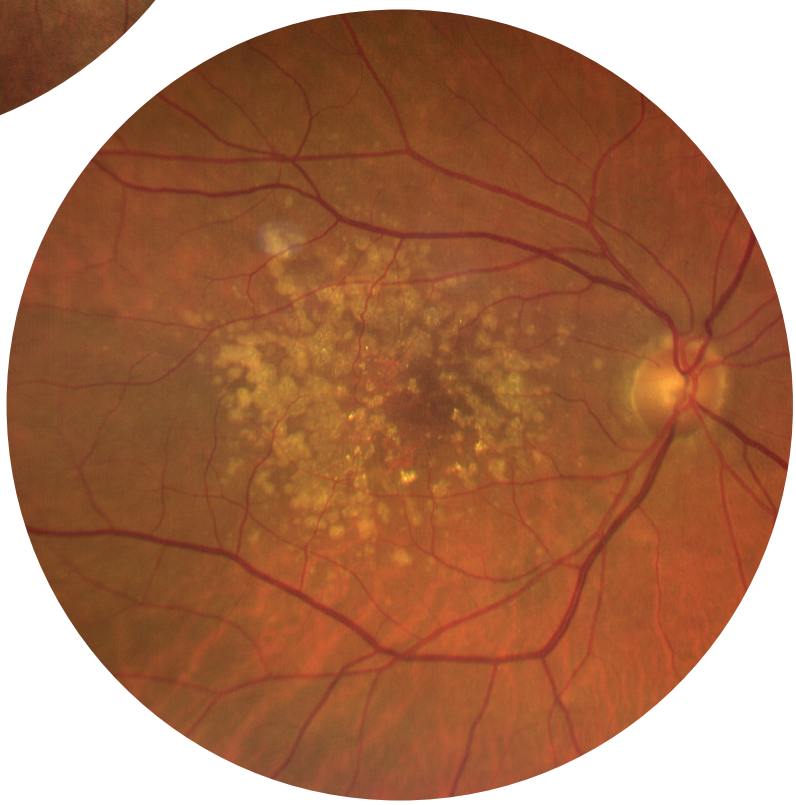

Maculopathie liée à l'âge et cataracte :
Malgré la présence d'un trouble de la transparence des milieux (une cataracte dans cet exemple), le caractère confocal du système optique de l'EIDON™ permet une très bonne visualisation. Les anomalies maculaires à type de drusen séreux et de dépôts réfringents sont ainsi mieux visualisées avec cet appareil par rapport aux deux autres. Les remaniements de l'autofluorescence maculaire sont mieux visualisés sur le cliché en autofluorescence verte du CALIFORNIA™.

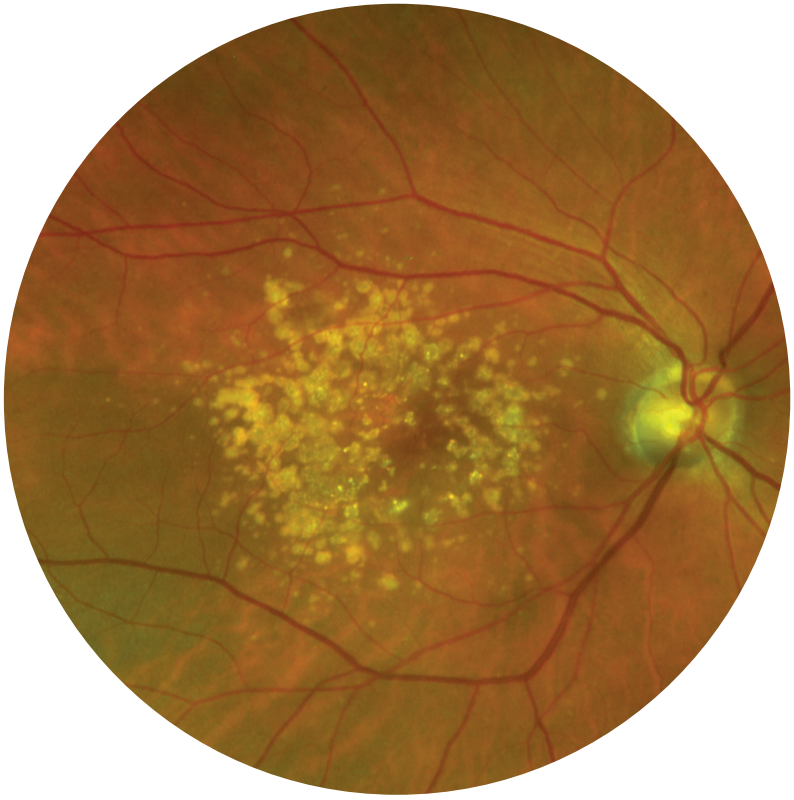

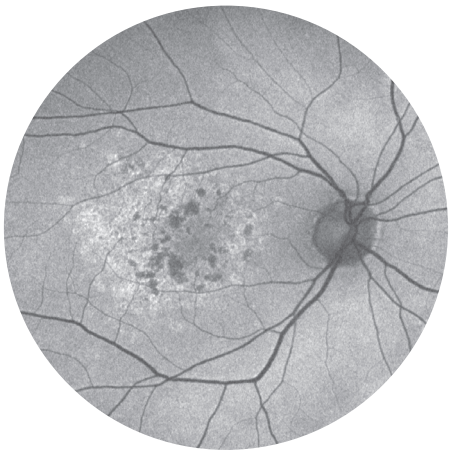

CALIFORNIA™

Comparatif d'images en rétinophotographie en champ central
Faible dilatation pupillaire

Cataracte et absence de dilatation pupillaire

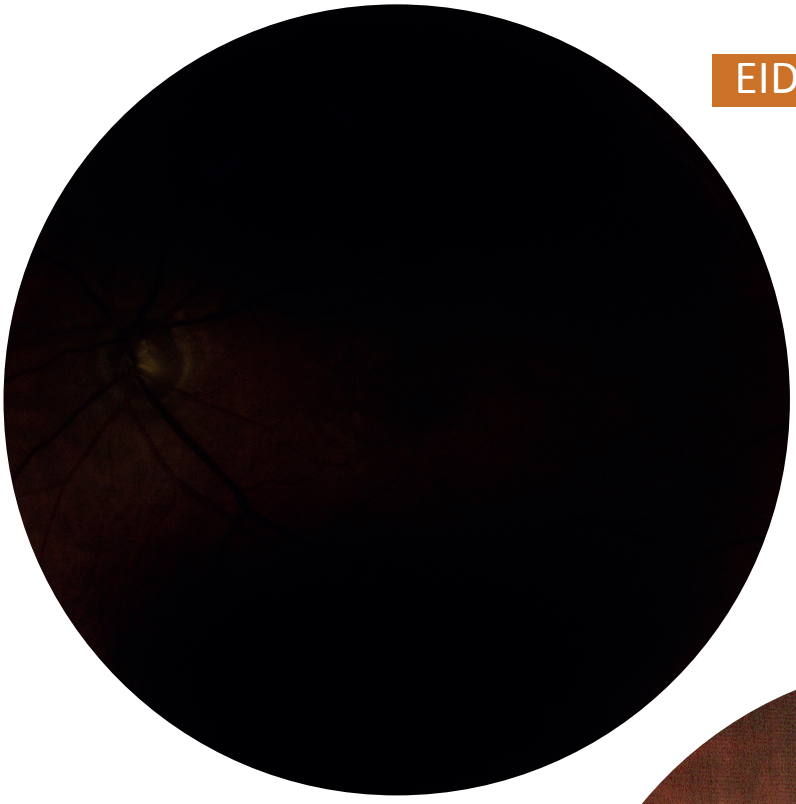

EIDON™



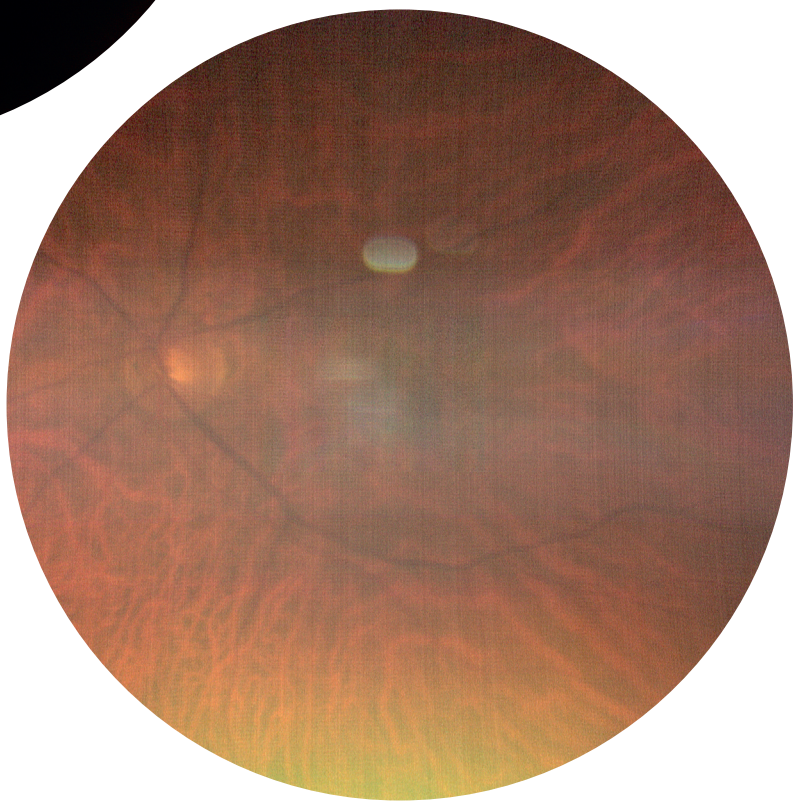

CLARUS™



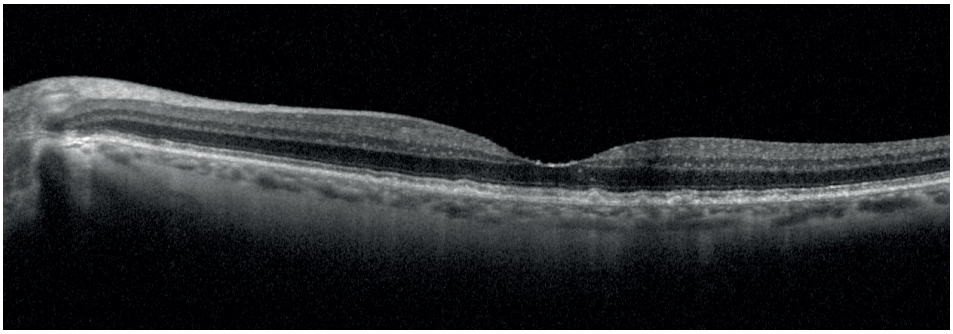

SPECTRALIS OCT2™

Cataracte et myosis serré chez un patient ne présentant aucune réponse à la dilatation pupillaire :
Le myosis empêche de visualiser le pôle postérieur avec l'EIDON™. L'image du CLARUS™ est très artéfactée. Seul l'OPTOS™ permet d'avoir une image rétinienne relativement interprétable. L'autofluorescence du CALIFORNIA™ est de qualité moyenne mais supérieure aux clichés non interprétables obtenus avec les deux autres machines.

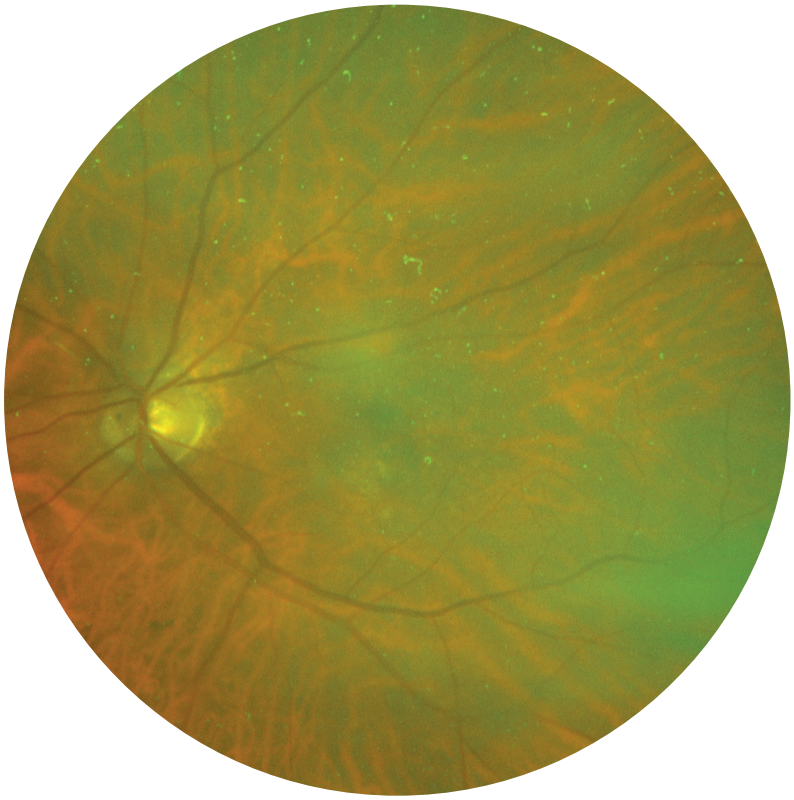

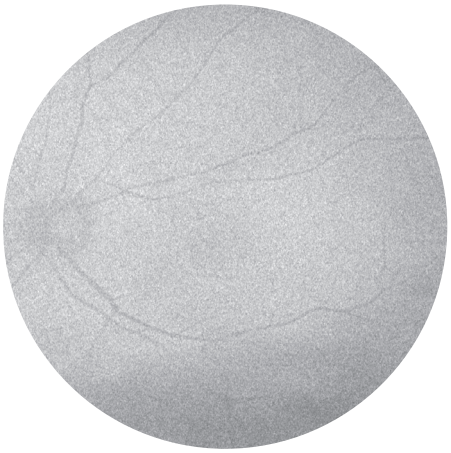

CALIFORNIA™

À NOTER
Le CALIFORNIA™ permet l'obtention d'images restant interprétables en cas de myosis serré et de trouble des milieux transparents.

Comparatif d'images en rétinophotographie en champ central
Myopie forte

Atrophie maculaire sur myopie forte

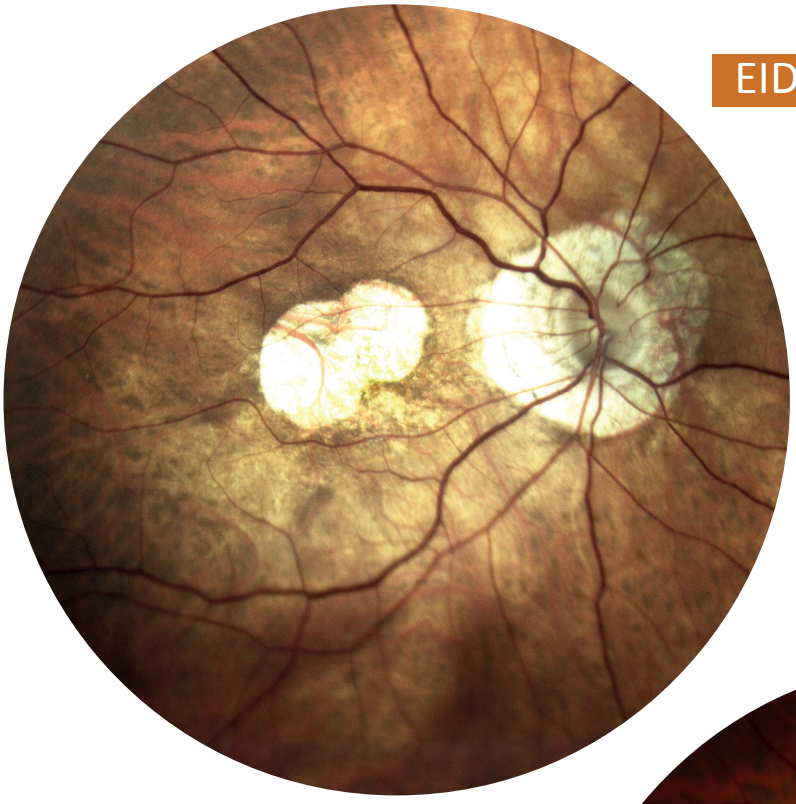

EIDON™

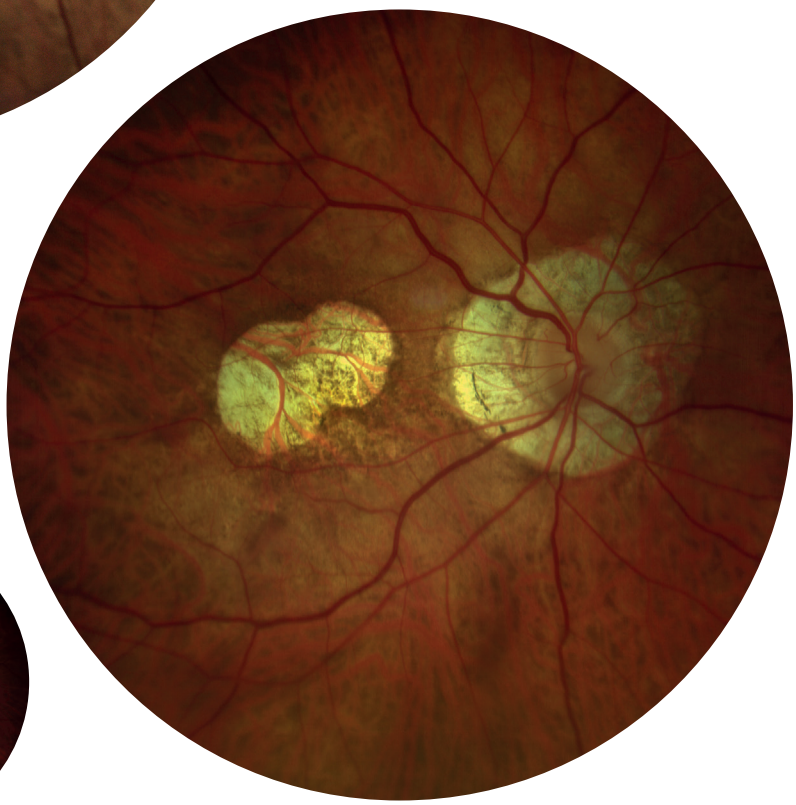

CLARUS™

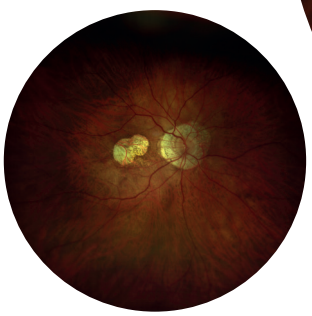

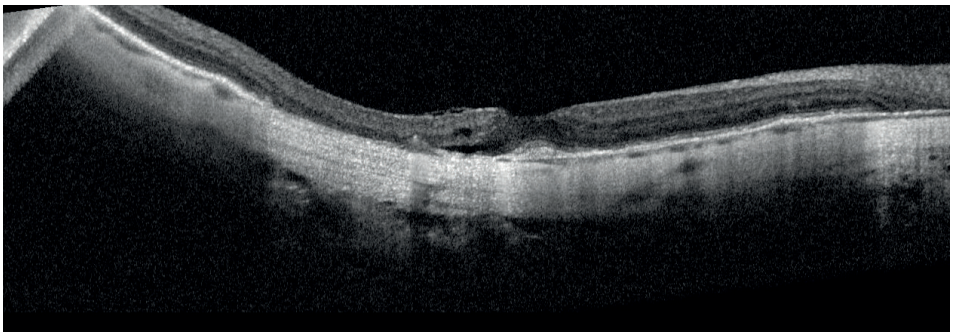

SPECTRALIS OCT2™

Atrophie maculaire sur myopie forte :
La colorimétrie de la zone d'atrophie maculaire est saturée sur l'image de l'EIDON™, apparaissant très blanche et rendant les vaisseaux choroïdiens mal analysables. L'analyse maculaire et péripapillaire est de ce fait limitée. Le rendu des couleurs est assez fidèle sur l'image du CLARUS™, permettant une analyse plus fine des détails. La colorimétrie de l'image du CALIFORNIA™ est teintée dans le vert. Dans le cas de ce patient, le CLARUS™ est donc l'appareil qui offre l'image dont la colorimétrie est la plus fidèle à la réalité du fond d'œil. À noter sur le CALIFORNIA™ la présence d'une image noire le long de l'arcade vasculaire temporale inférieure correspondant à l'image artéfactuelle d'un corps flottant, à ne pas confondre avec un remaniement pigmentaire rétinien. Les images pleins champs du CLARUS™ et du CALIFORNIA™ sont présentées en médaillon.

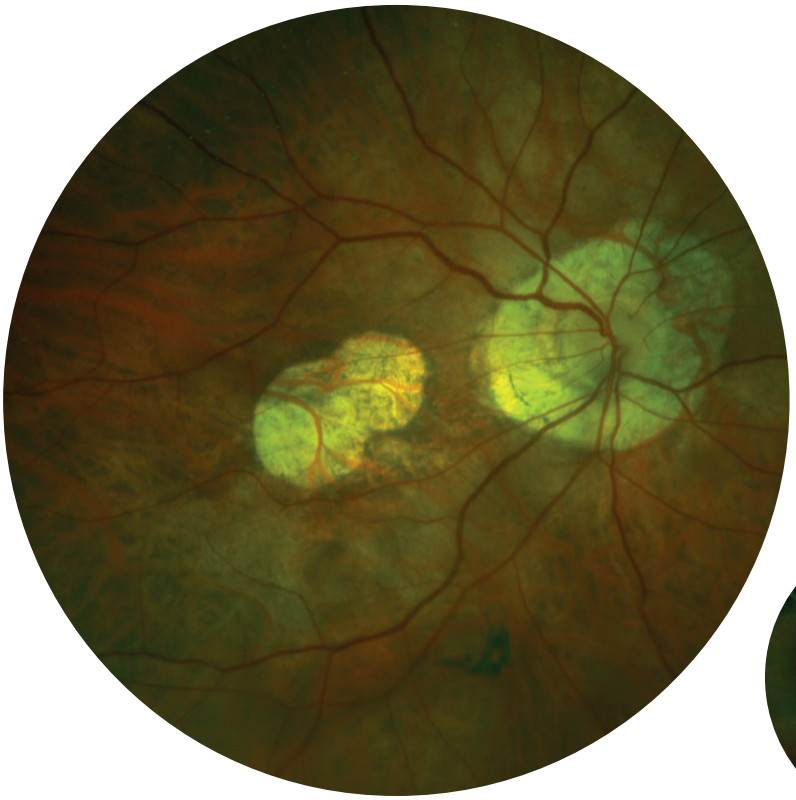

CALIFORNIA™

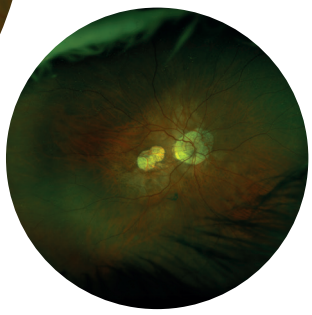

À NOTER

Les zones d'atrophie rétinienne apparaissent fréquemment saturées (trop blanches) sur les images de l'EIDON™.
La teinte des images natives du CALIFORNIA™ est très verte en comparaison de la réalité.

Comparatif d'images en rétinophotographie en champ central
Trouble de l'interface vitréo-rétinienne

Membrane épirétinienne et cataracte corticale

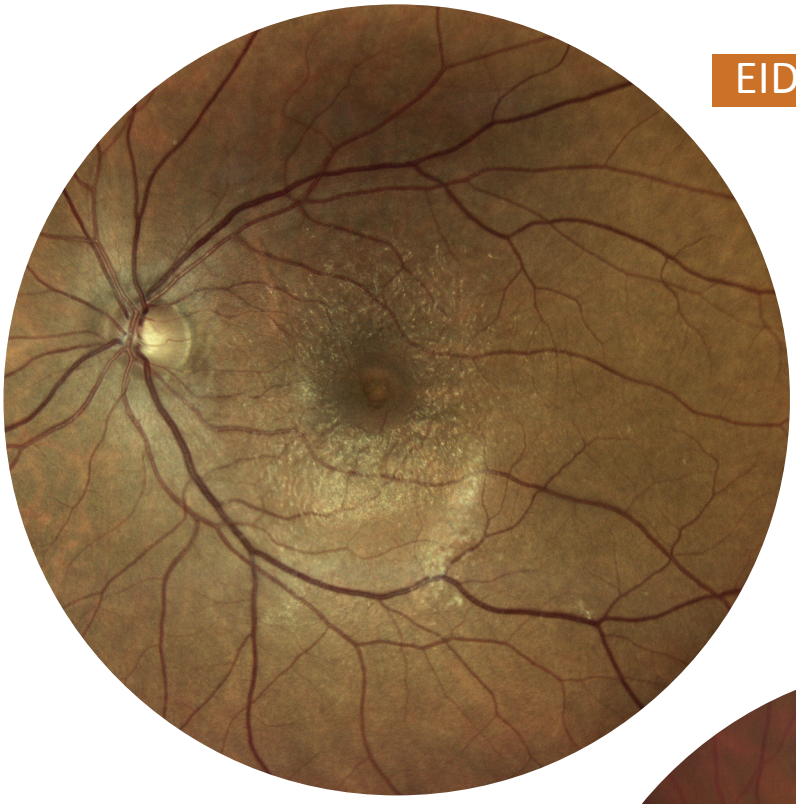

EIDON™

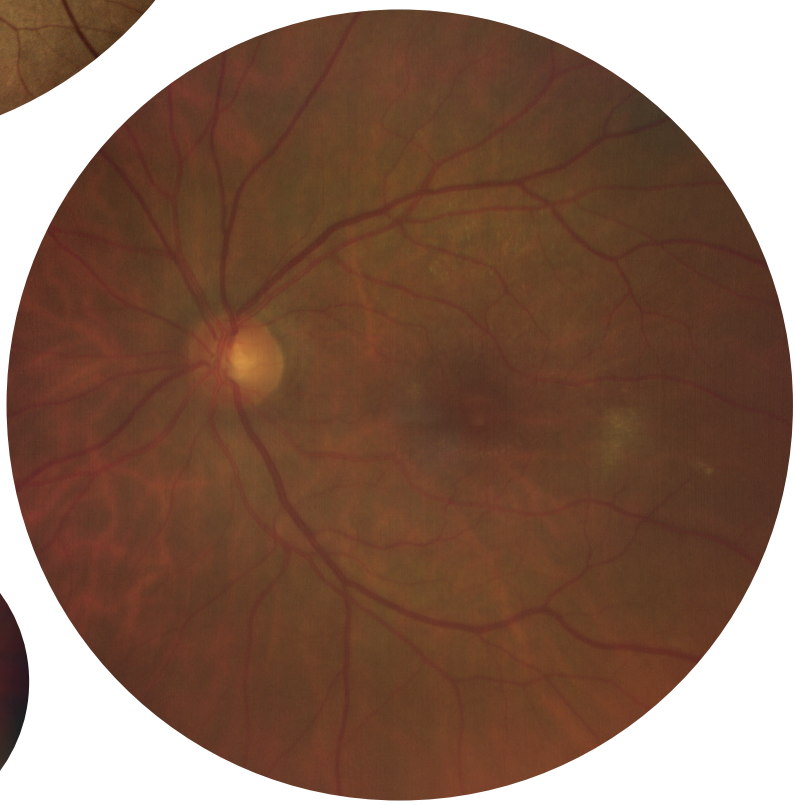

CLARUS™

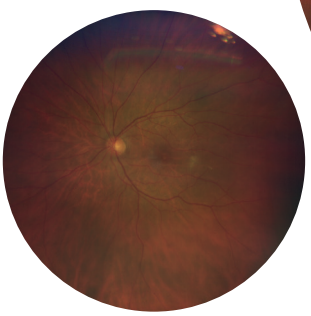

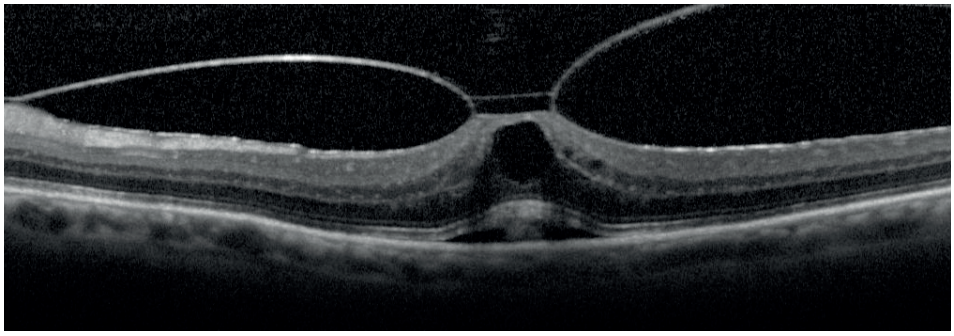

SPECTRALIS OCT2™

Patiente examinée en consultation préopératoire en vue d'une chirurgie combinée de membrane épimaculaire et de cataracte corticale de l'œil gauche :
Les anomalies de l'interface vitréo-maculaire sont très bien visualisées sur l'EIDON™ : le reflet cellophane et l'aspect en "bave d'escargot" sont clairement identifiables, traduisant l'existence d'une membrane épimaculaire. La présence d'une cataracte n'altère pas l'image confocale de l'EIDON™ contrairement aux deux autres appareils. À noter la présence d'un artéfact lié aux opacités cristalliniennes corticales visibles sur la partie temporale inférieure de l'image grand champ du CALIFORNIA™.

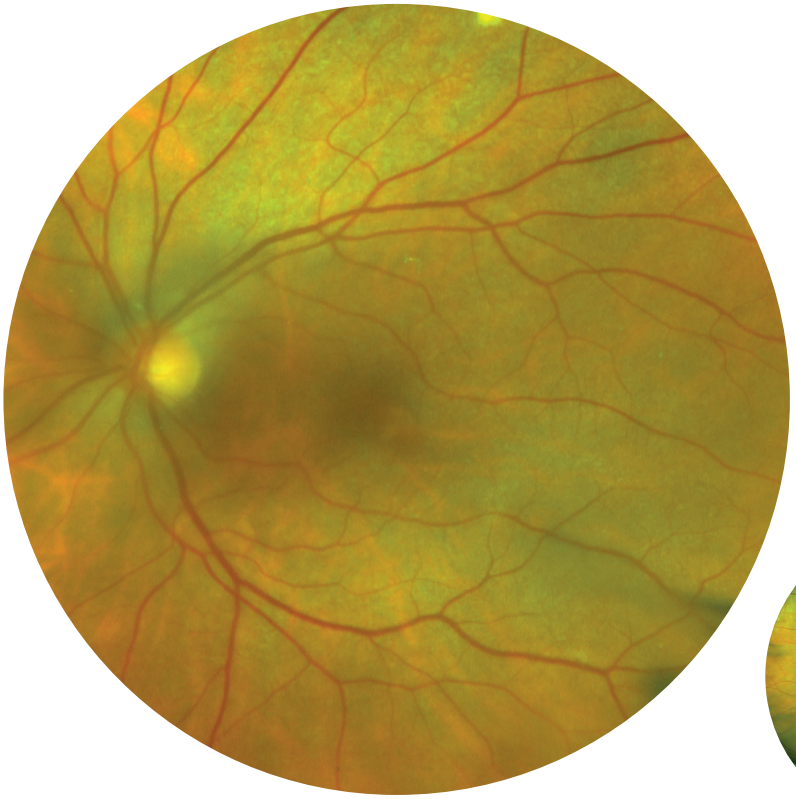

CALIFORNIA™

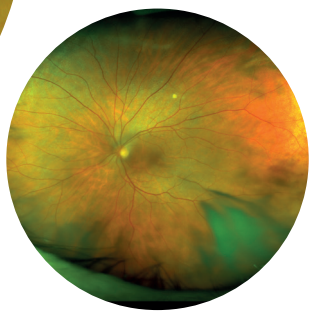

À NOTER
L'EIDON™ permet une excellente appréciation de l'existence d'anomalies de l'interface vitréo-rétinienne.

Comparatif d'images en rétinophotographie en champ central
Trouble de l'interface vitréo-rétinienne

Membrane épirétinienne et DONFL

EIDON™

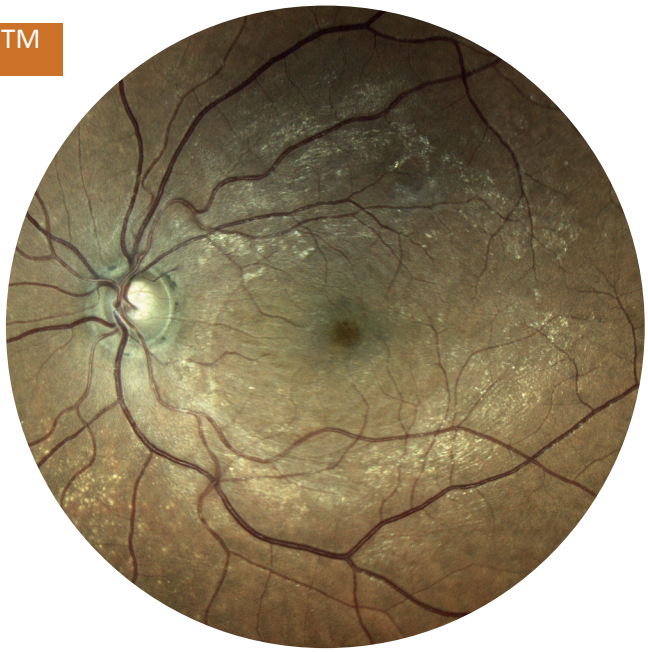

CLARUS™

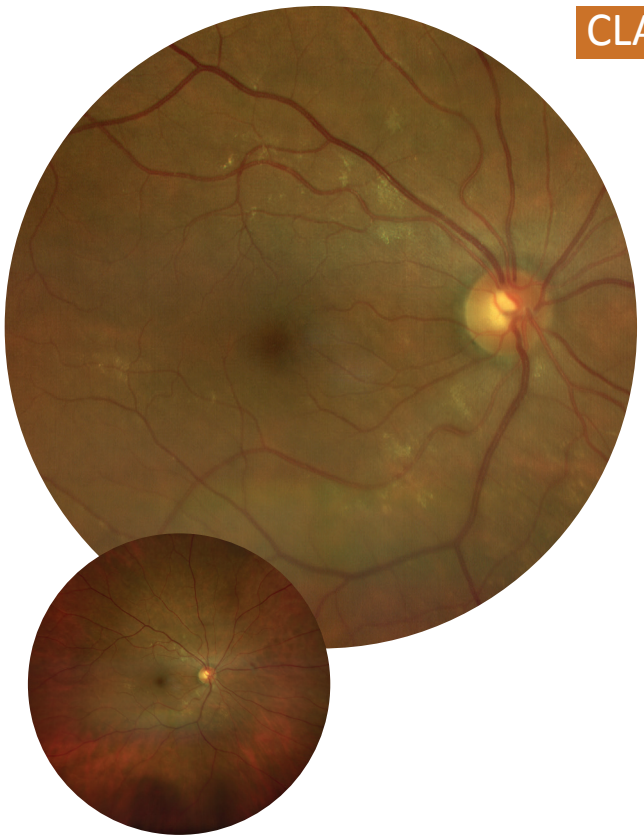

SPECTRALIS OCT2™

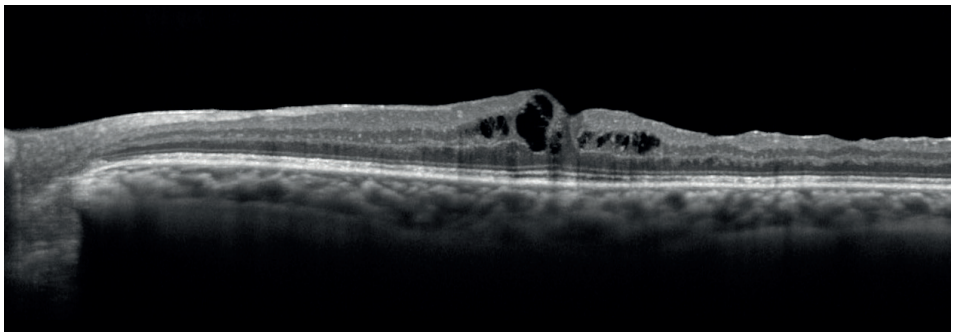

Membrane épirétinienne et DONFL en post-vitrectomie-pelage :
Les limites circulaires du pelage de la membrane épimaculaire sont très bien visibles sur l'EIDON™ en interpapillo maculaire. Ces limites sont à peine visibles sur le CLARUS™ et n'apparaissent pas sur le CALIFORNIA™. Le contraste entre la zone centrale pelée et le reflet cellophane de la membrane résiduelle s'étendant au delà des arcades vasculaires est très bien imagé par l'EIDON™.
D'autre part, les DONFL, qui sont visibles sur l'image de l'EIDON™, ne sont pas visualisés par les deux autres appareils.

CALIFORNIA™

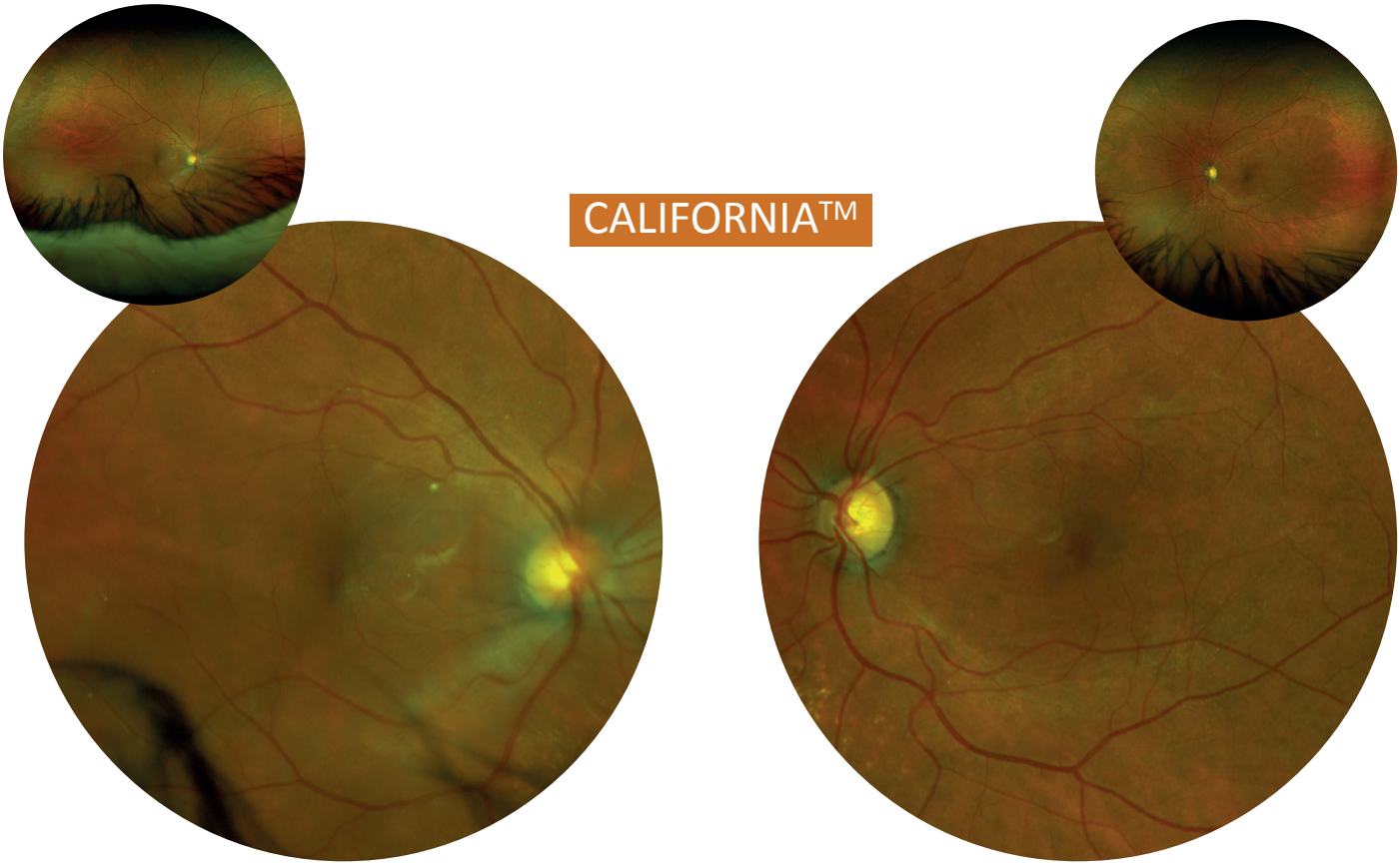

Comparatif d'images en rétinophotographie en champ central
OVR

Shunts opto-ciliaires post-occlusion veineuse rétinienne

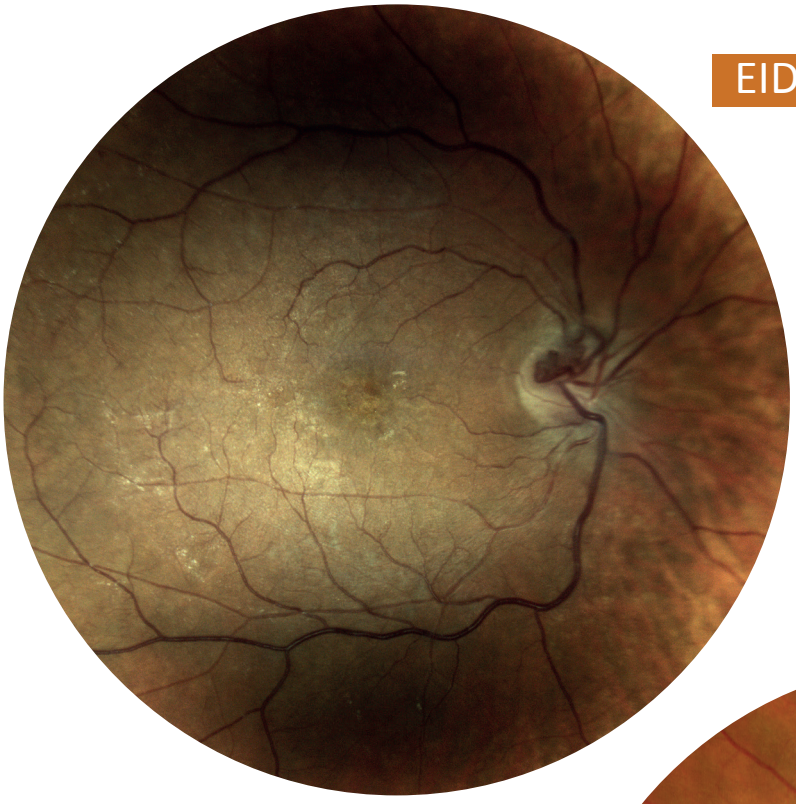

EIDON™

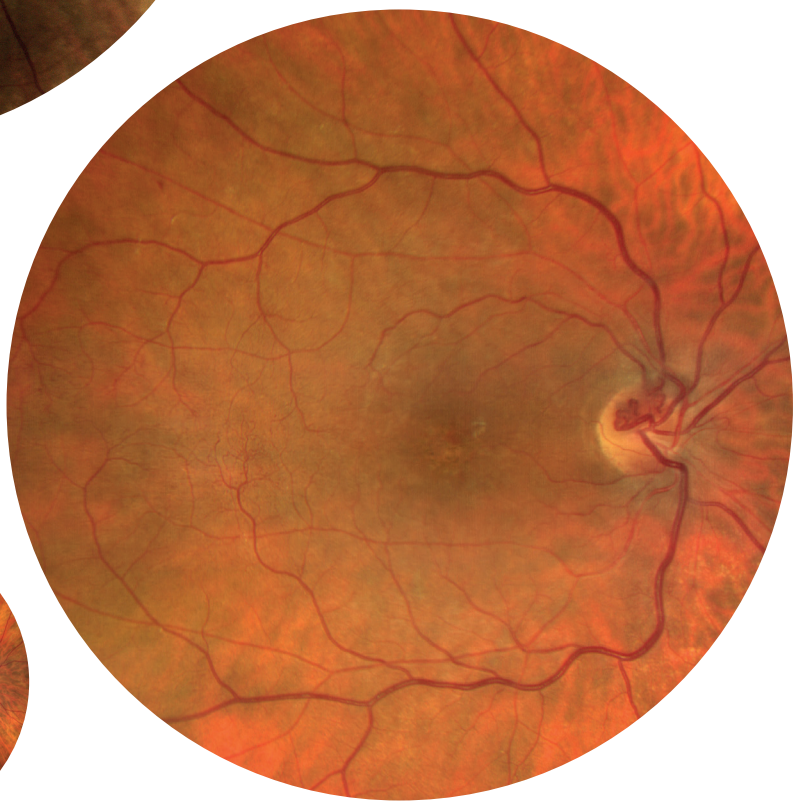

CLARUS™

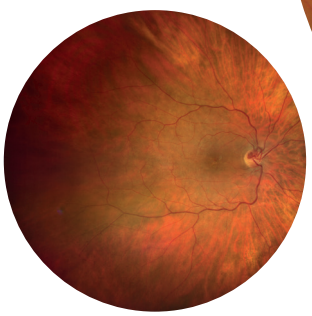

Shunts opto-ciliaires post-occlusion veineuse rétinienne :
Les anomalies microvasculaires intra-rétiniennes à type de shunt sont bien visualisées sur les trois appareils. Un trouble de l'interface vitréo-maculaire est seulement suspecté sur l'image EIDON™ et confirmé par l'OCT B-scan maculaire.

SPECTRALIS OCT2™

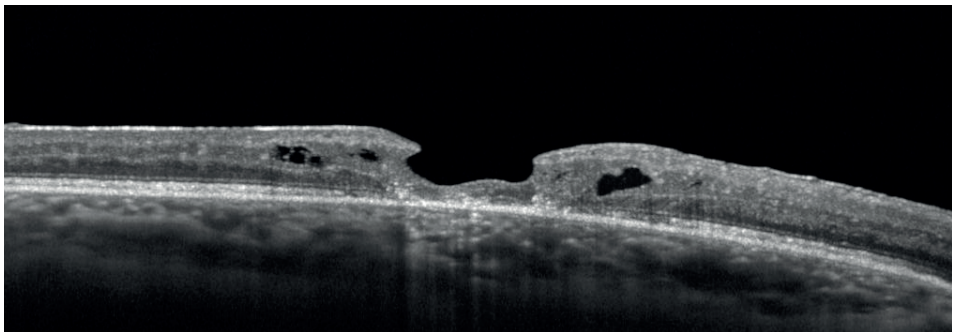

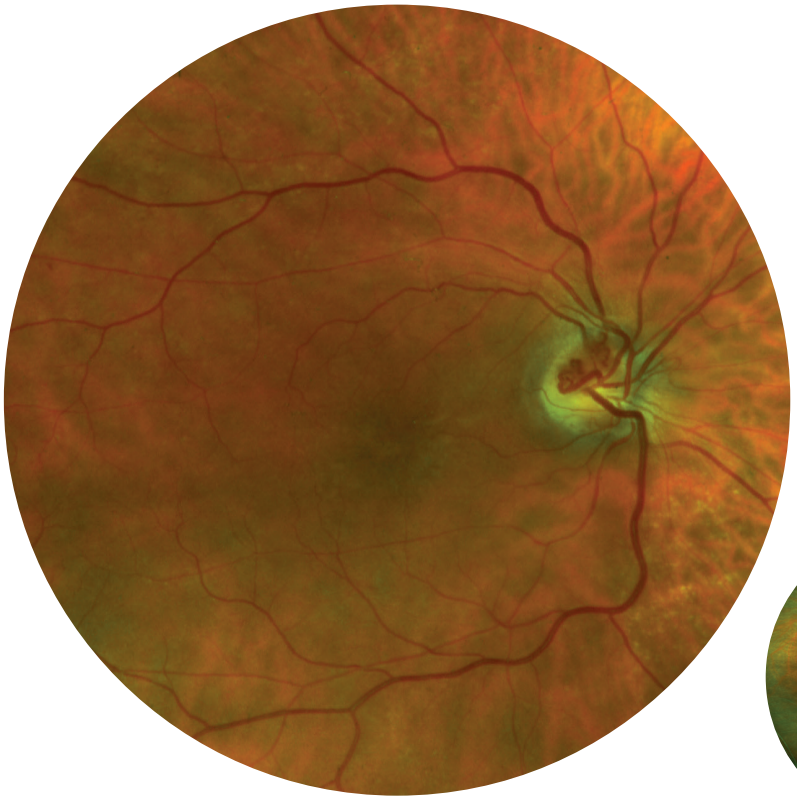

CALIFORNIA™

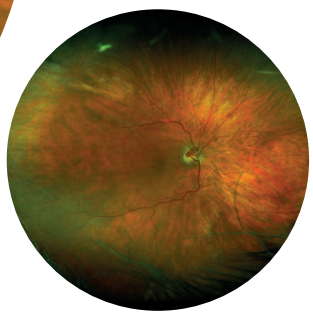

Comparatif d'images en rétinophotographie en champ central
Diabète

Pupille droite en myosis et pelage maculaire gauche

EIDON™

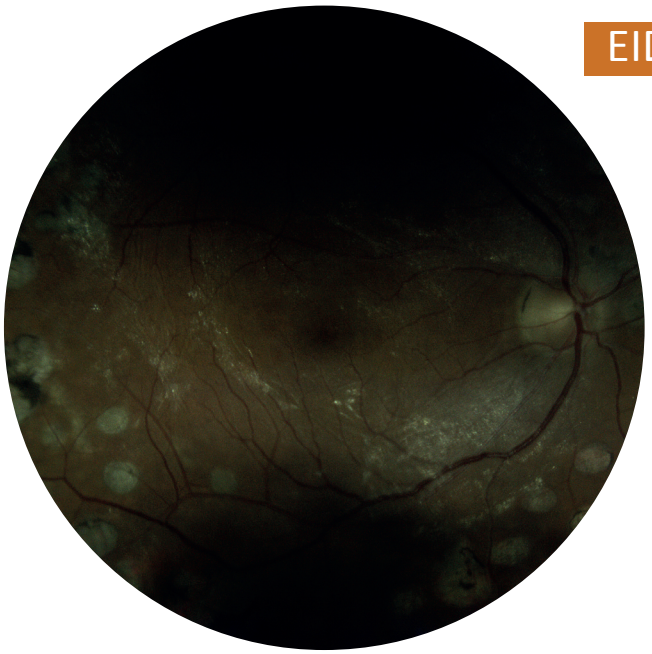

CLARUS™

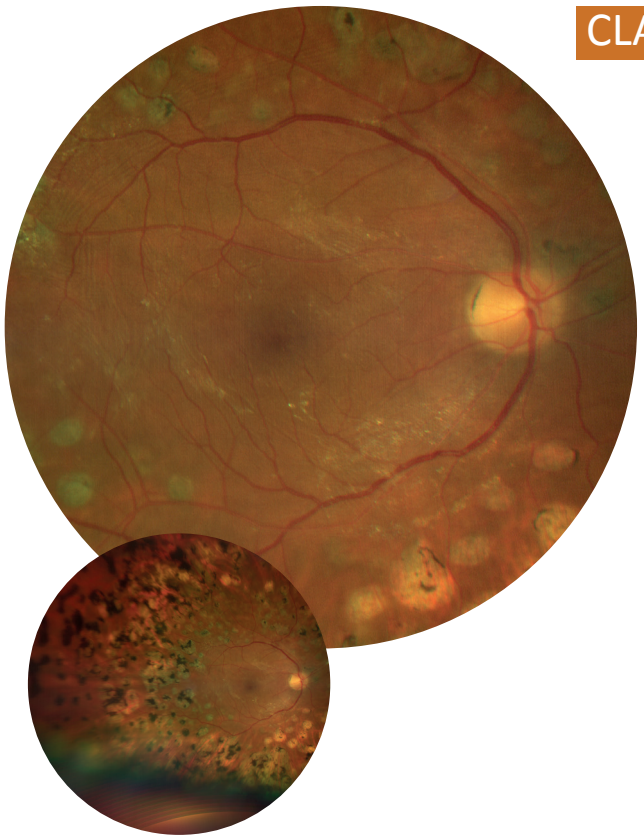

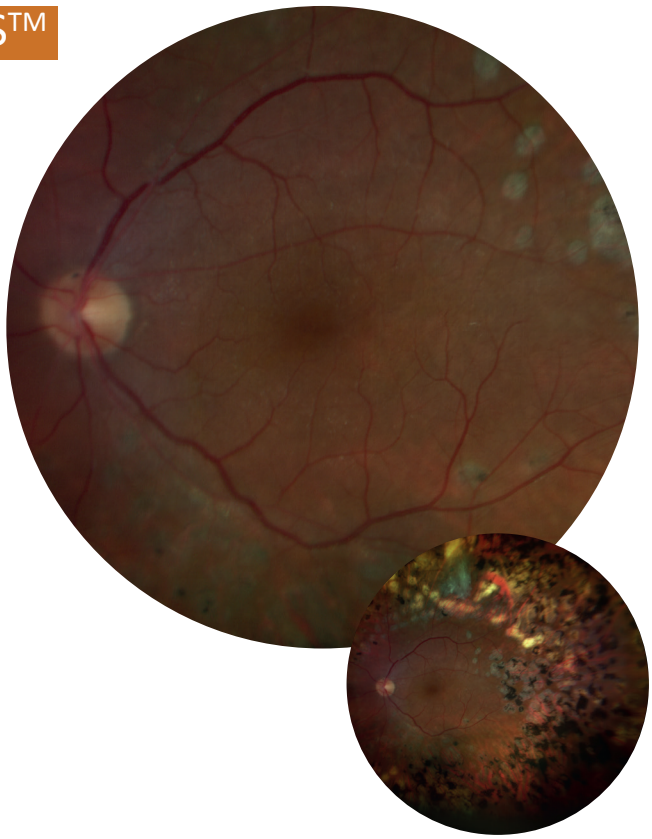

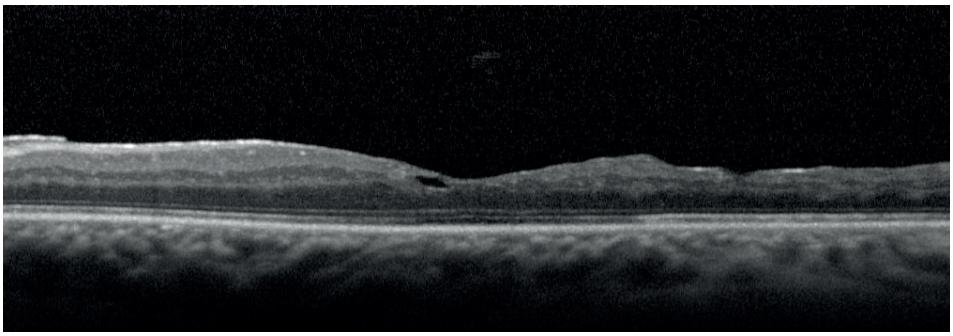

SPECTRALIS OCT2™

Pupille droite en myosis et pelage maculaire gauche :
En l'absence de dilatation pupillaire, l'image acquise du côté droit apparaît sombre avec l'EIDON™ et beaucoup plus nette sur le CLARUS™ et le CALIFORNIA™.
La pupille de l'œil gauche opéré de pelage vitréo-maculaire dans un contexte d'œdème maculaire diabétique tractionnel est dilatée, les limites du pelage sont bien visualisées sur l'EIDON™, ce qui n'est pas le cas sur les deux autres appareils.

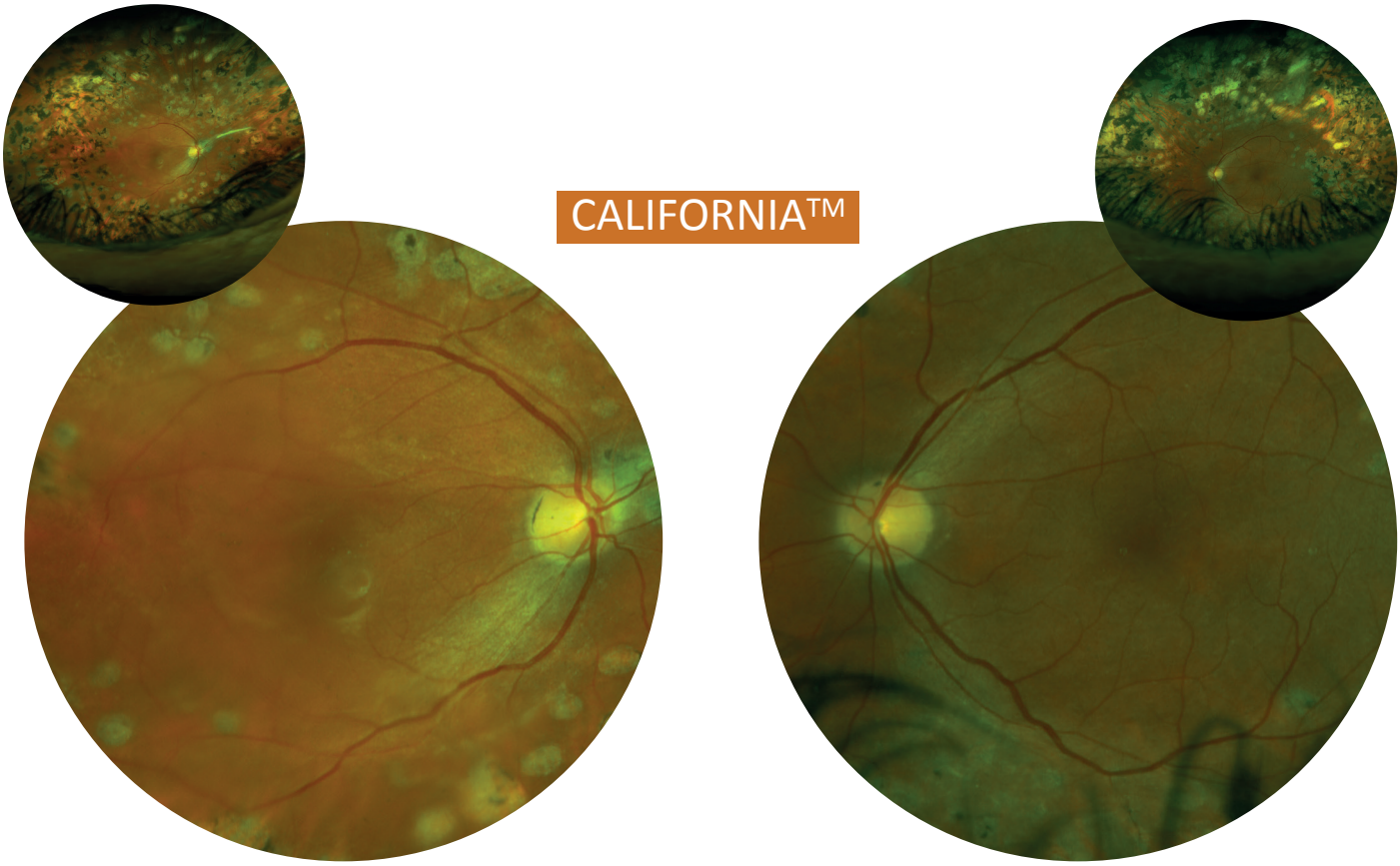

CALIFORNIA™

Comparatif d'images en rétinophotographie en champ central
MLA et séquelles d'OVR

Drusen et anomalies microvasculaires rétiniennes

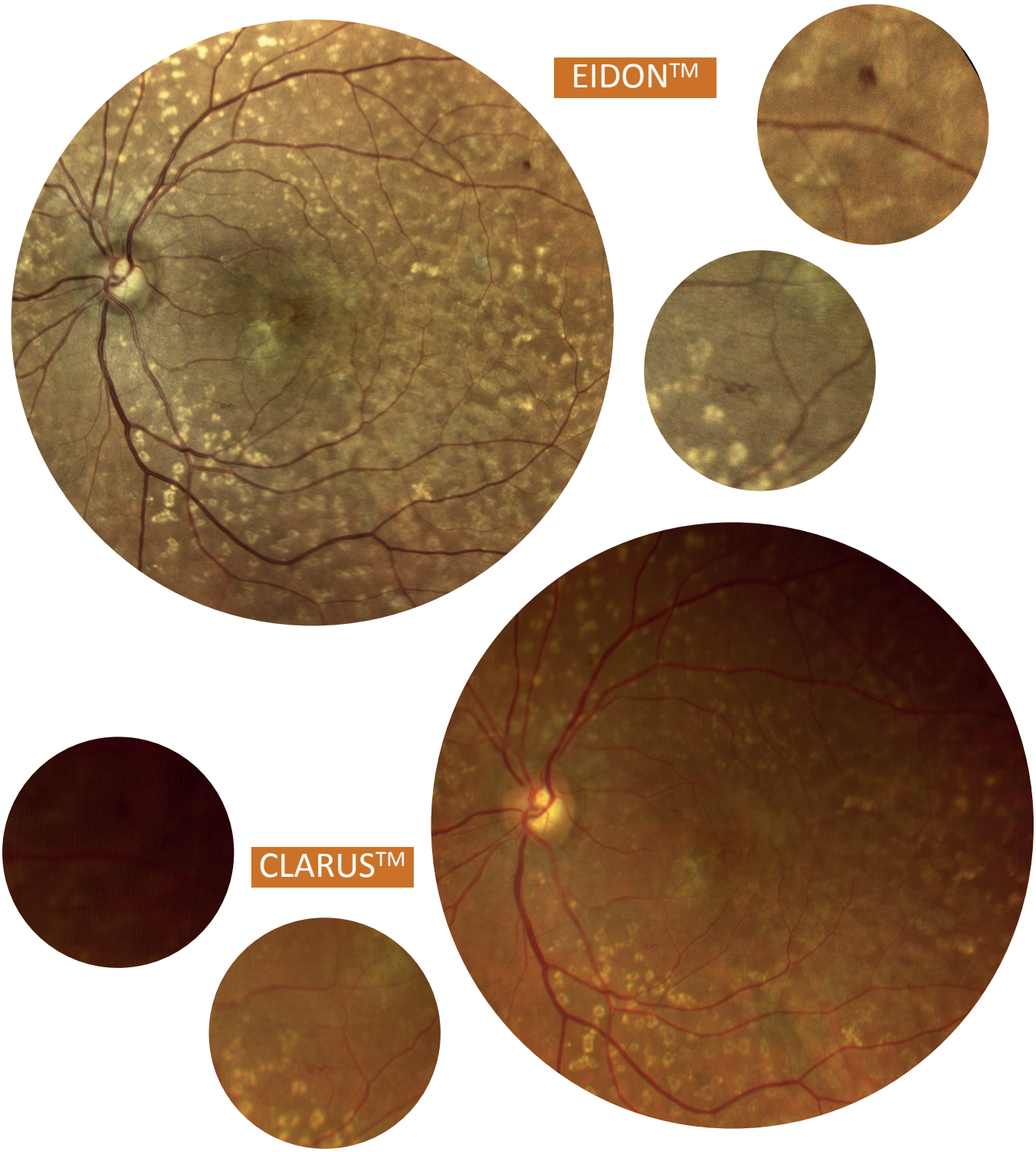

SPECTRALIS OCT2™

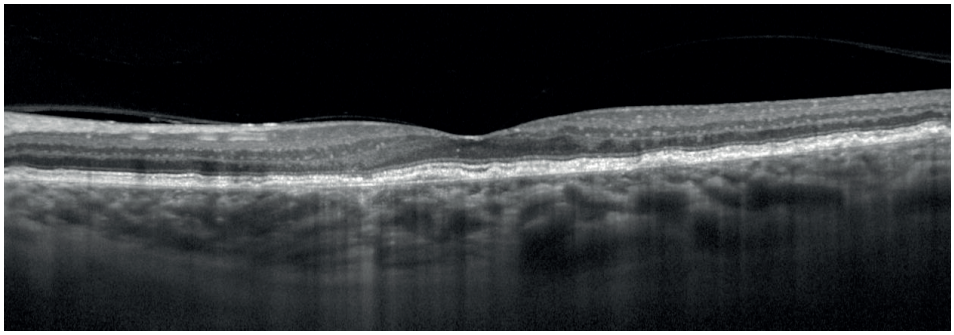

Maculopathie liée à l'âge avec séquelles d'occlusion veineuse ancienne :
Les drusen apparaissent plus blancs et fidèles à la réalité sur l'image de l'EIDON™. De même, les anomalies microvasculaires intra-rétiniennes à type de shunts ou microhémorragies sont mieux individualisées par l'EIDON™.

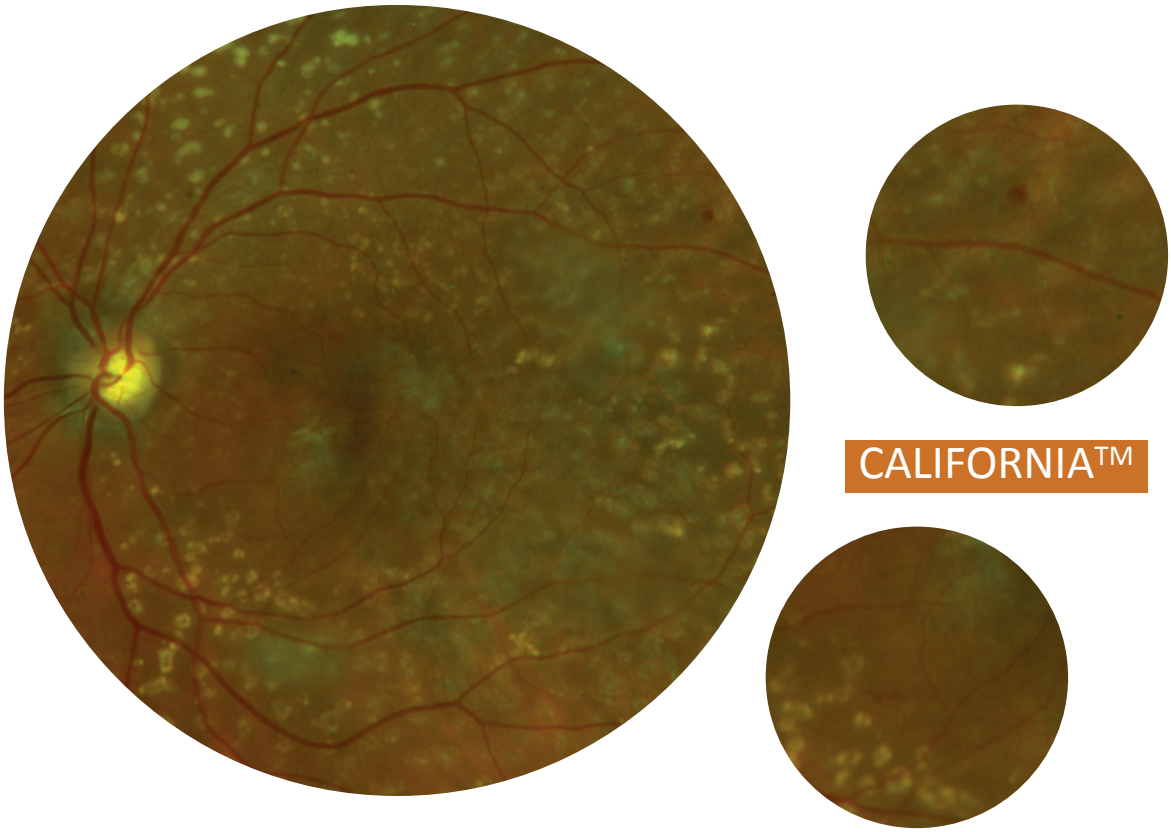

CALIFORNIA™

Comparatif d'images en rétinophotographie en champ central
DMLA

Remaniements pigmentaires maculaires sur DMLA

EIDON™

CLARUS™

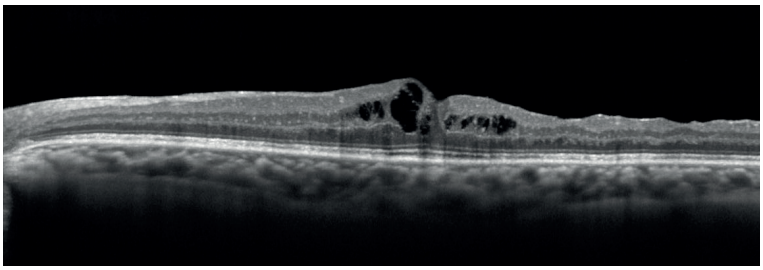

SPECTRALIS OCT2™

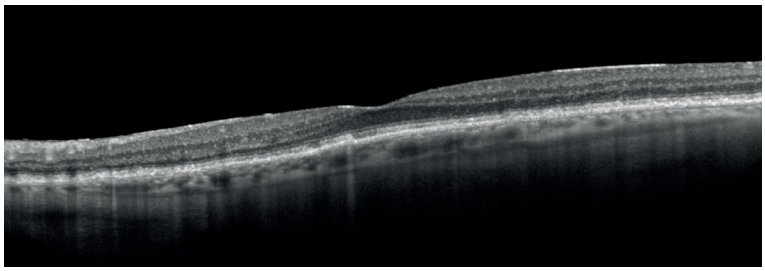

Remaniements pigmentaires maculaires sur dégénérescence maculaire liée à l'âge :
Les remaniements pigmentaires maculaires sont mieux visualisés sur l'EIDON™ et le CLARUS™ par rapport au CALIFORNIA™.

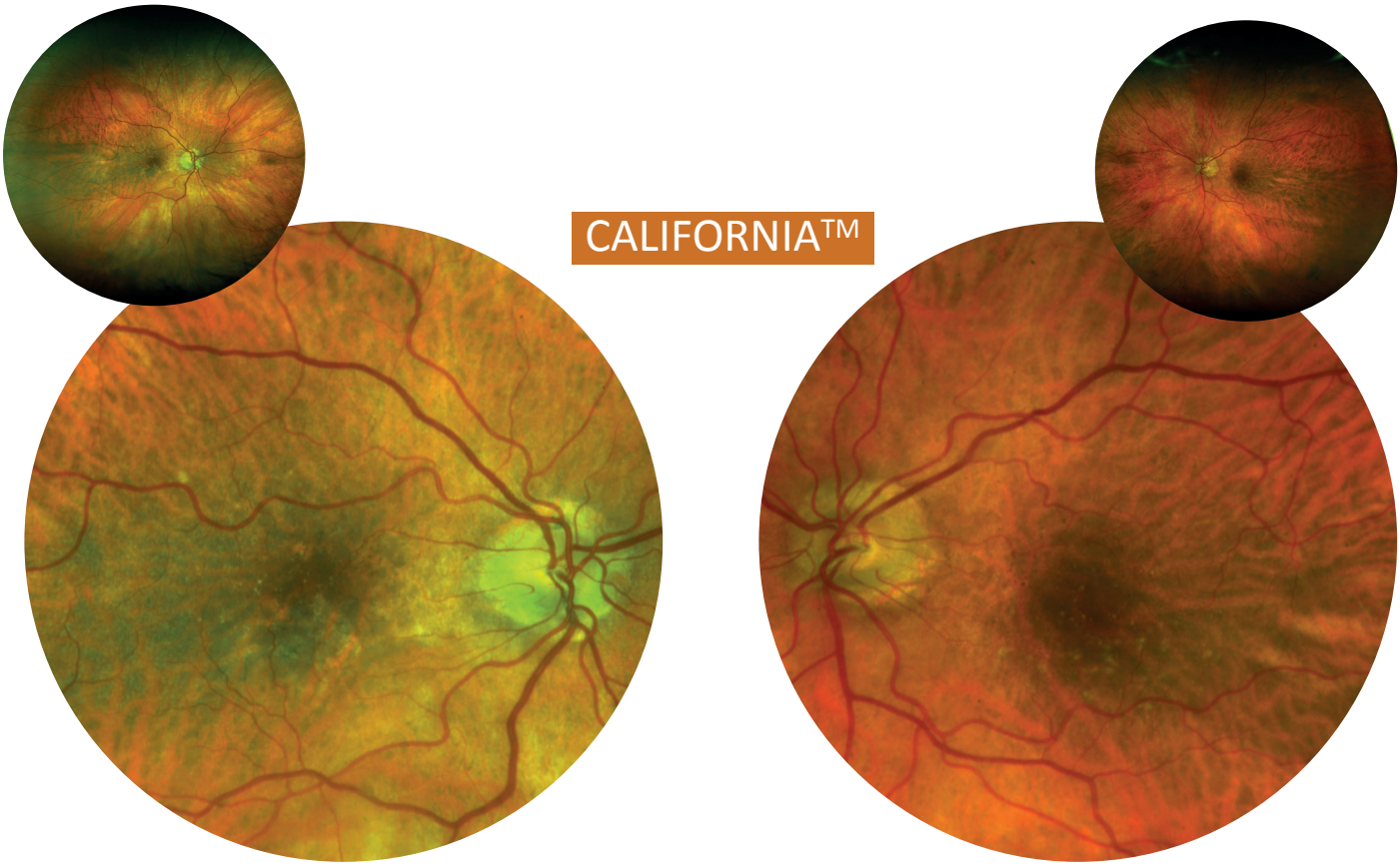

CALIFORNIA™

Comparatif d'images en rétinophotographie en champ central
DMLA

DMLA néovasculaire

EIDON™

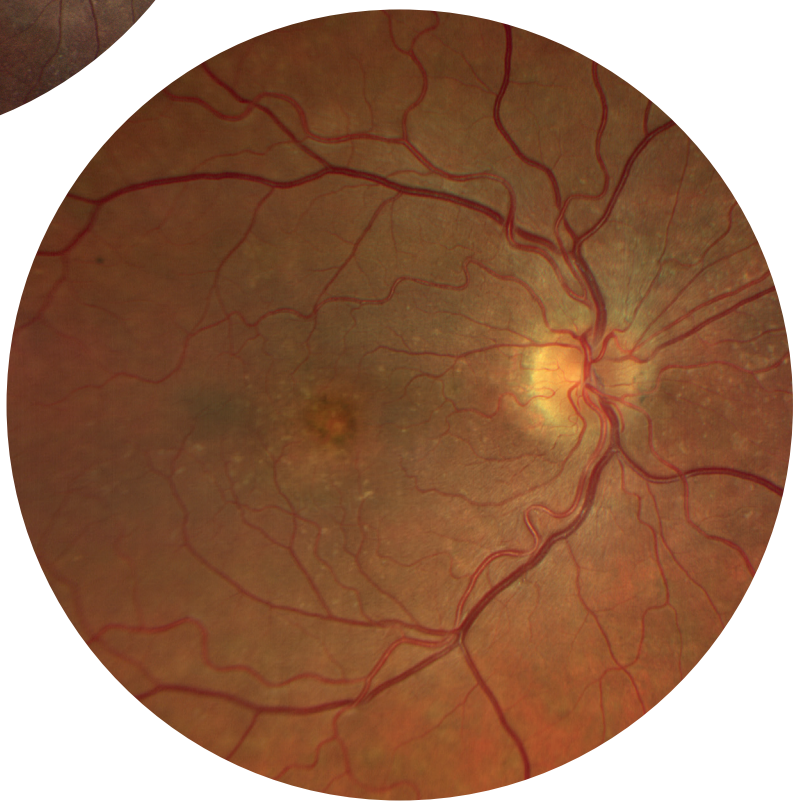

CLARUS™

Dégénérescence maculaire liée à l'âge néovasculaire :
L'hyperpigmentation du réseau néovasculaire rétro-fovéolaire se détache mieux sur l'image du CLARUS™. À noter, la non-visualisation évidente d'un petit nævus choroïdien plan temporo-maculaire sur l'image de l'EIDON™ alors qu'il apparaît plus distinctement les deux autres appareils.
L'hyperautofluorescence de la lésion néovasculaire, bien visible en autofluorescence verte (CALIFORNIA™ et CLARUS™) n'est pas retrouvée sur l'image en autofluorescence bleue de l'EIDON™.

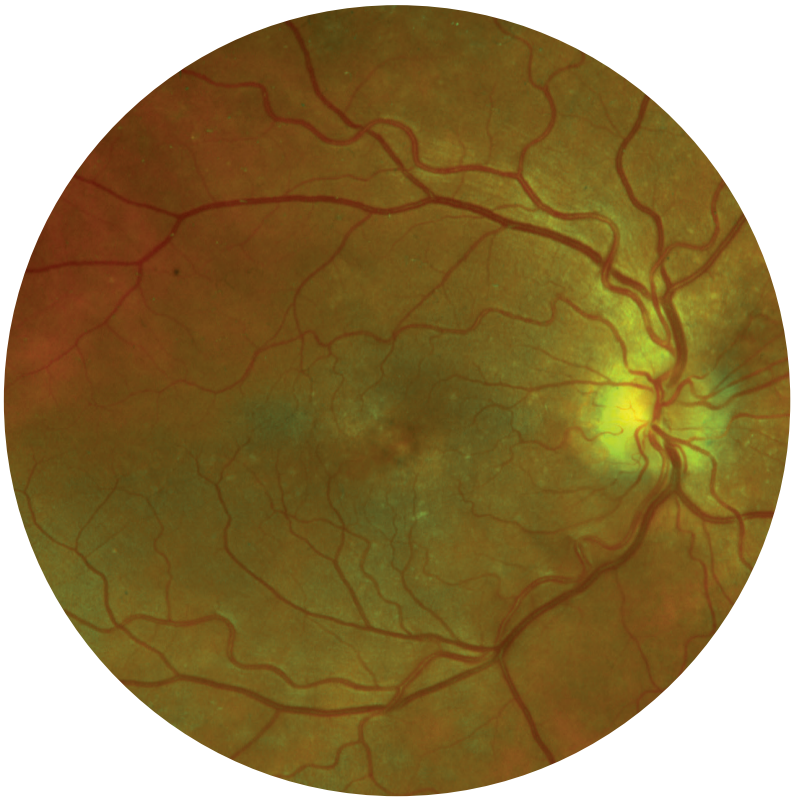

CALIFORNIA™

À NOTER
Les petits nævus sont souvent mal visibles sur les images de l'EIDON™ ne se détachant pas suffisamment du fond rétinien.

Comparatif d'images en rétinophotographie en champ central
DMLA

Néovaisseau visible sur DMLA

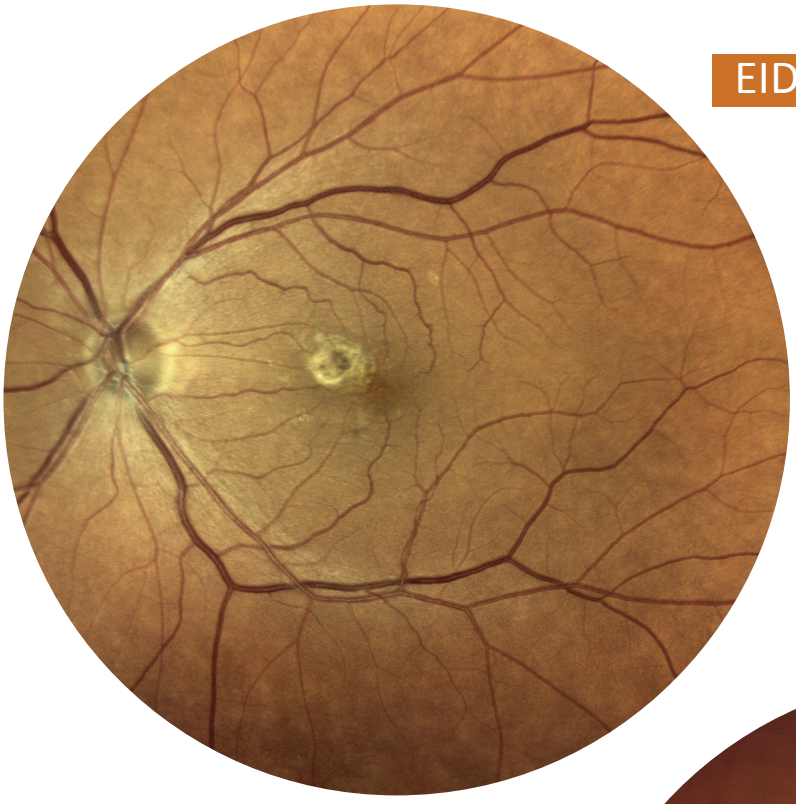

EIDON™

CLARUS™

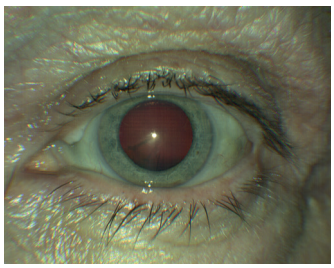

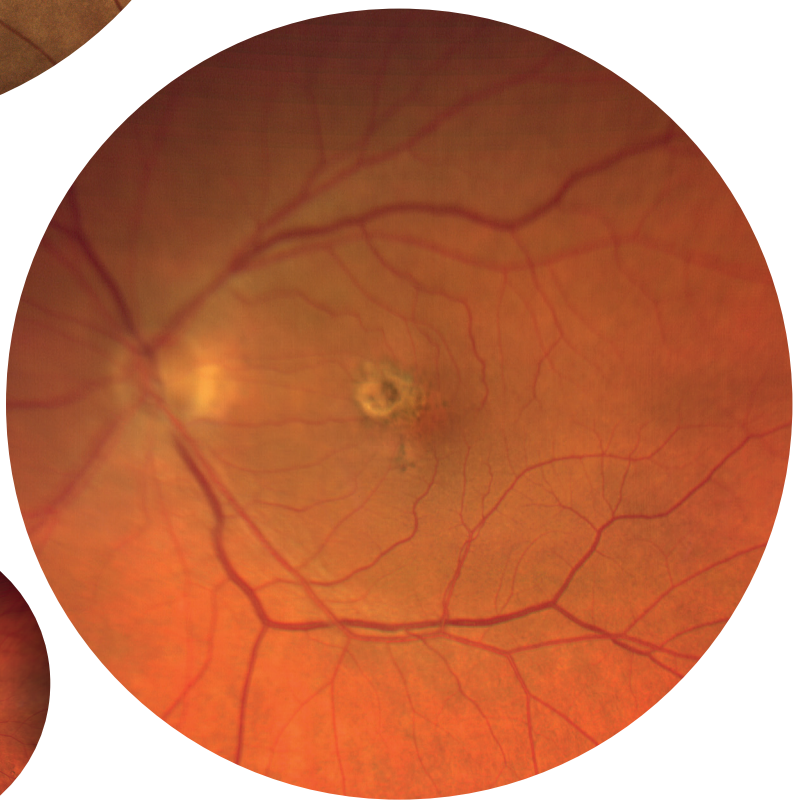

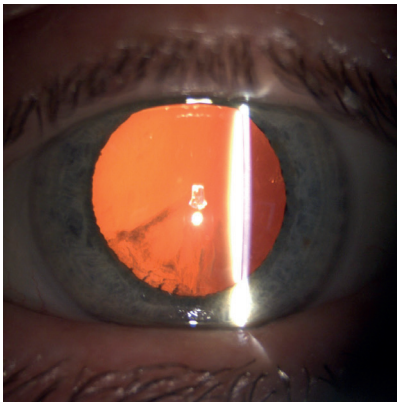

IM 900™

Néovaisseau visible sur dégénérescence maculaire liée à l'âge néovasculaire :
Le caractère confocal de l'EIDON™ permet l'obtention d'une image de bonne qualité malgré la présence d'une large opacité corticale cristallinienne (bien visible sur la photographie du segment antérieur obtenue à l'aide du module HAAG STREIT IM 900™) qui artéfacte les images des deux autres appareils. Seul le CLARUS™ permet une photographie de l'aspect extérieur du globe oculaire et de ses annexes, ce qui peut être utile dans certaines situations cliniques.

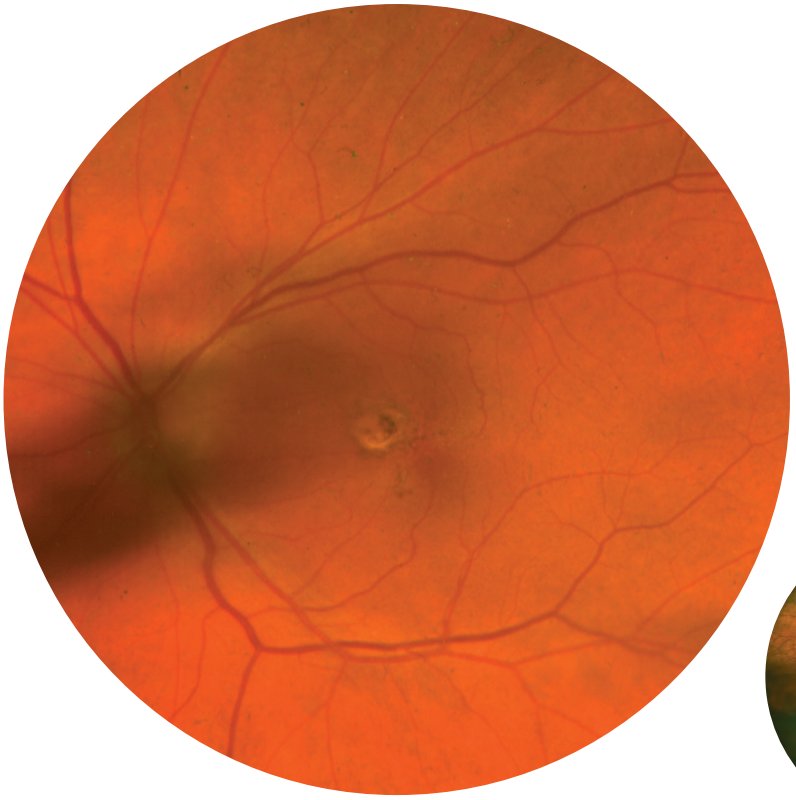

CALIFORNIA™

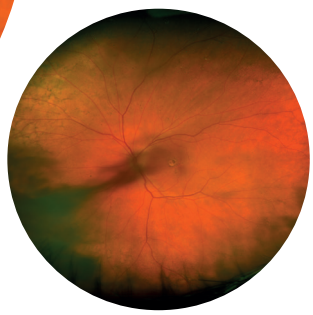

À NOTER
Seul le CLARUS™ permet l'obtention d'une photographie de l'aspect extérieur du globe oculaire et de ses annexes, ce qui peut être utile dans certaines situations cliniques.

Comparatif d'images en rétinophotographie en champ central
DMLA

DMLA exsudative

EIDON™

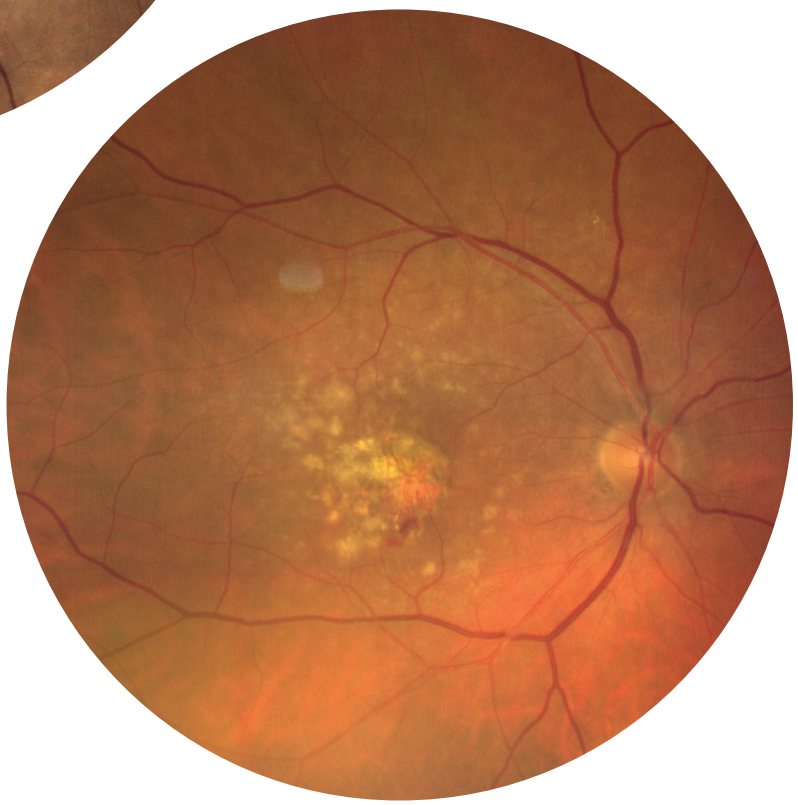

CLARUS™

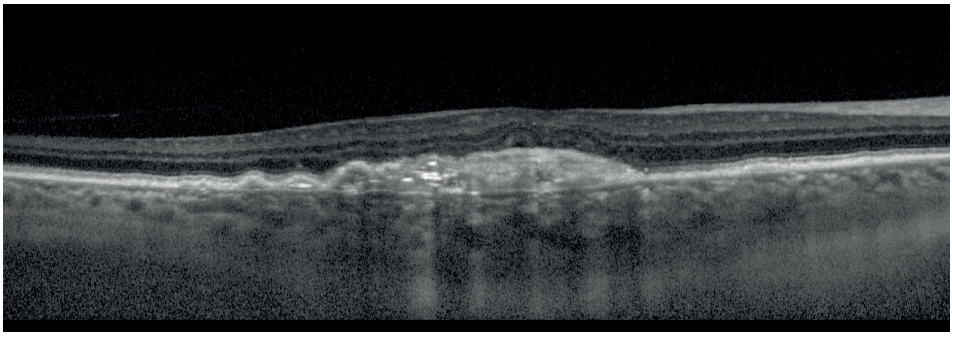

SPECTRALIS OCT2™

Dégénérescence maculaire liée à l'âge exsudative :
La présence d'une hémorragie en tâche inféro-maculaire au sein des drusen séreux ainsi que l'atrophie maculaire focale sont bien visualisées par les trois appareils.

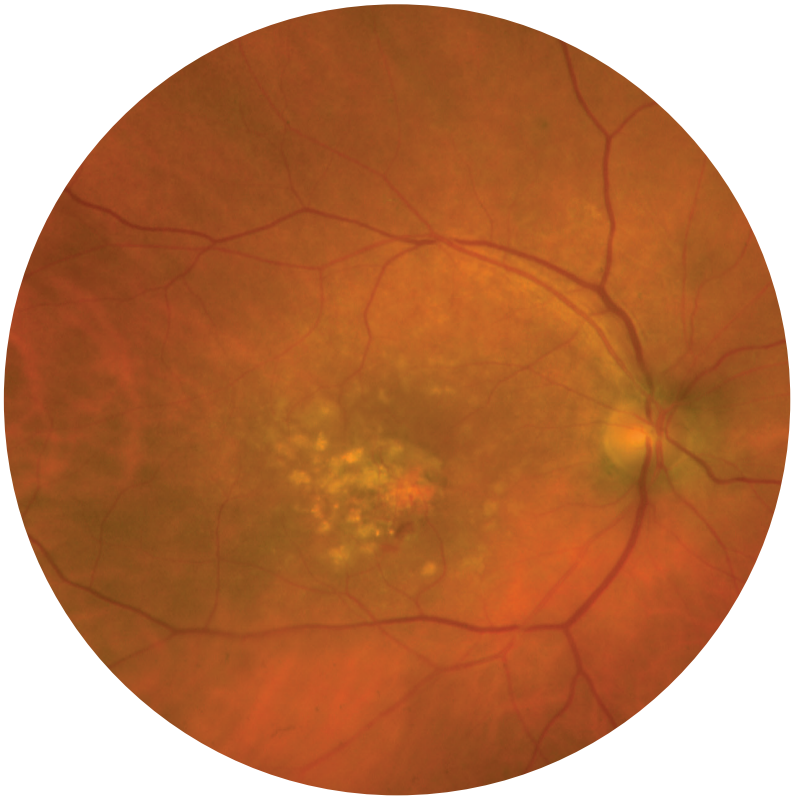

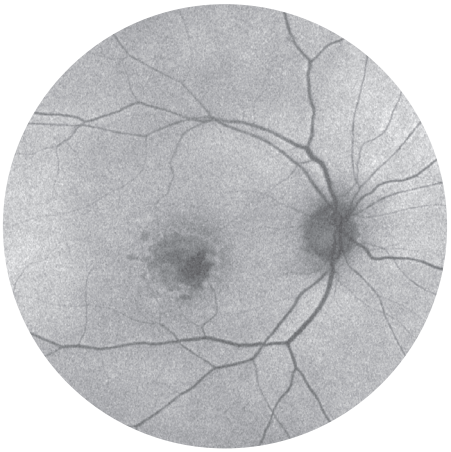

CALIFORNIA™

Comparatif d'images en rétinophotographie en champ central
DMLA

DMLA exsudative

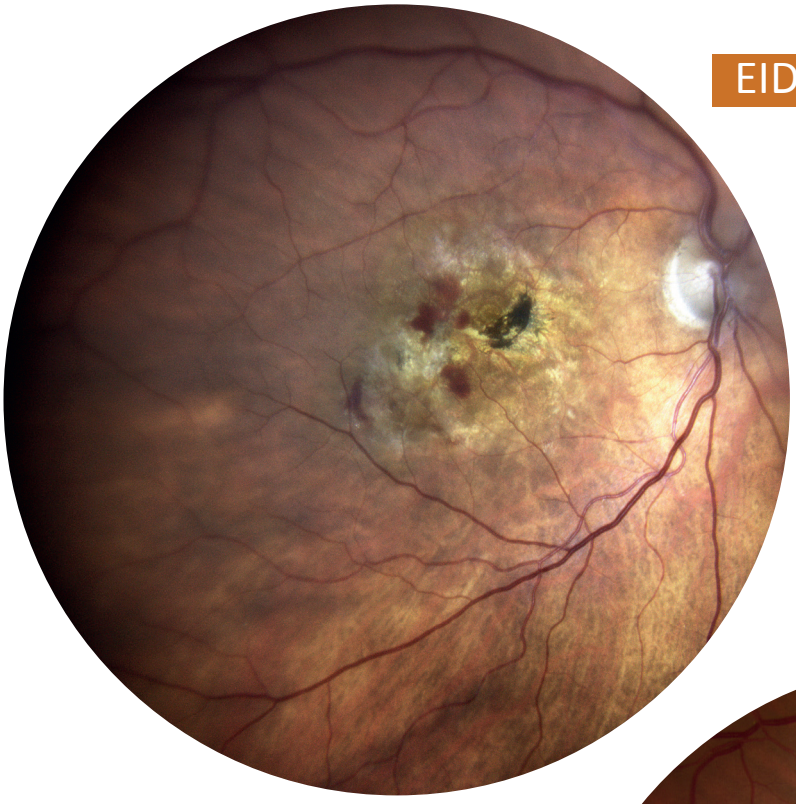

EIDON™

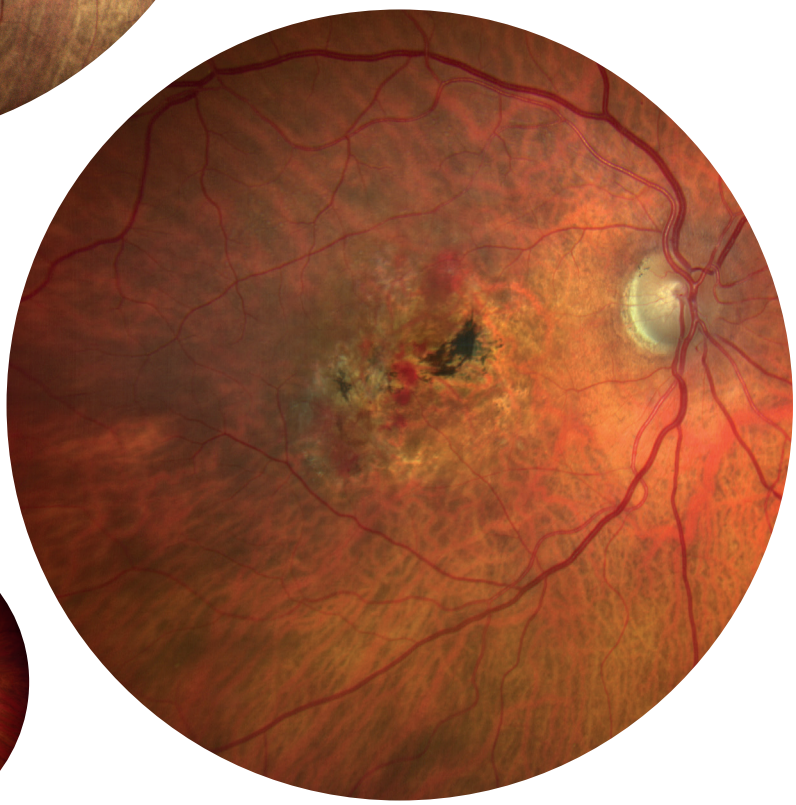

CLARUS™

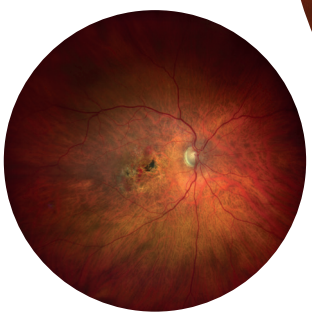

Dégénérescence maculaire liée à l'âge exsudative :
Les hémorragies sous-rétiniennes maculaires sont visibles sur les images obtenues à l'aide des trois appareils. À noter, un artefact sur le CALIFORNIA™ lié à une cataracte corticale inférieure.

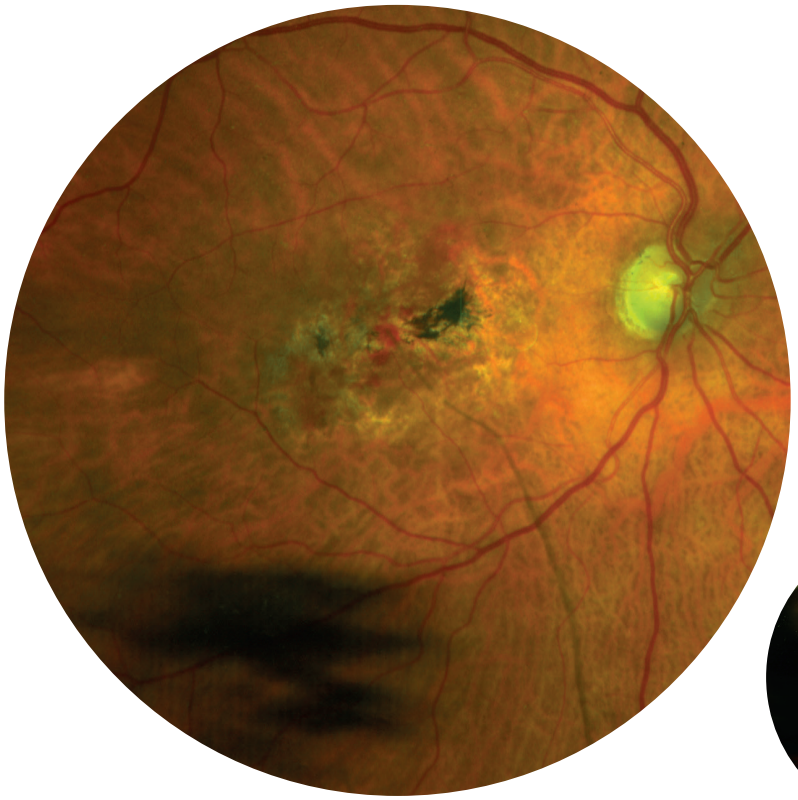

CALIFORNIA™

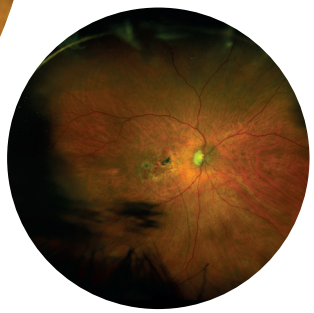

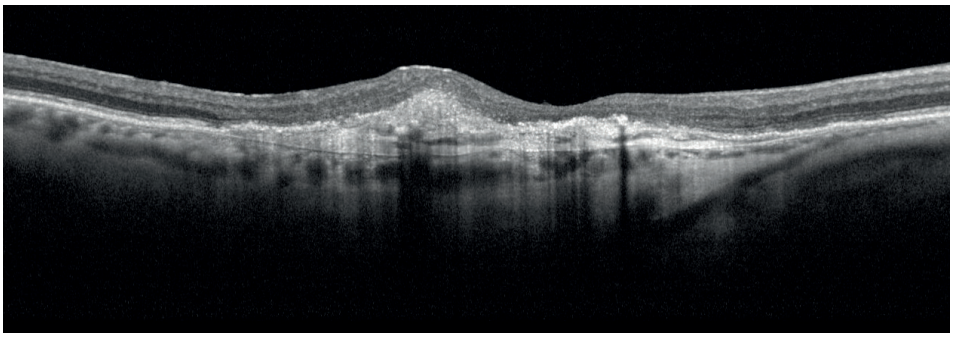

SPECTRALIS OCT2™

Comparatif d'images en rétinophotographie en champ central
DMLA

DMLA néovasculaire évoluée

EIDON™

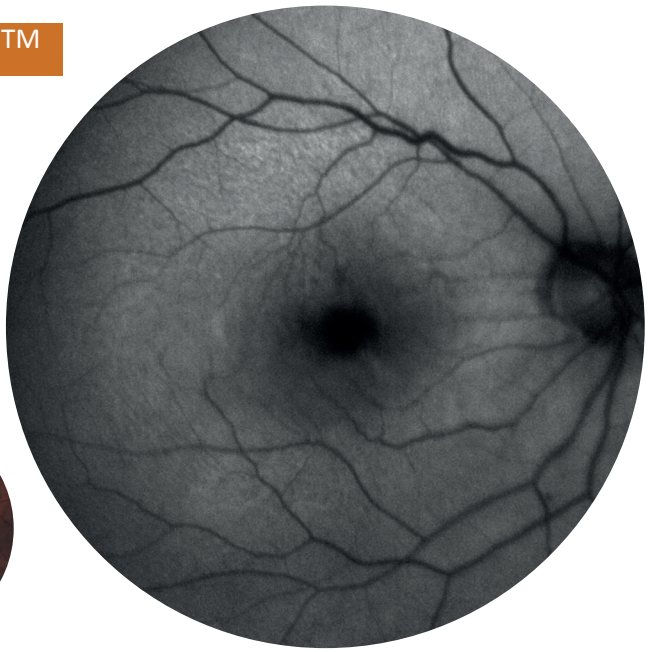

CLARUS™

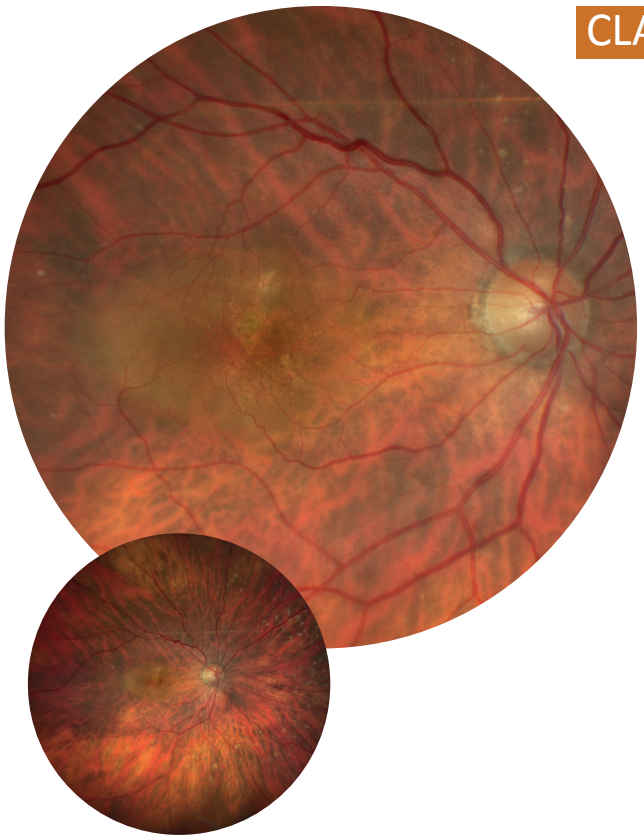

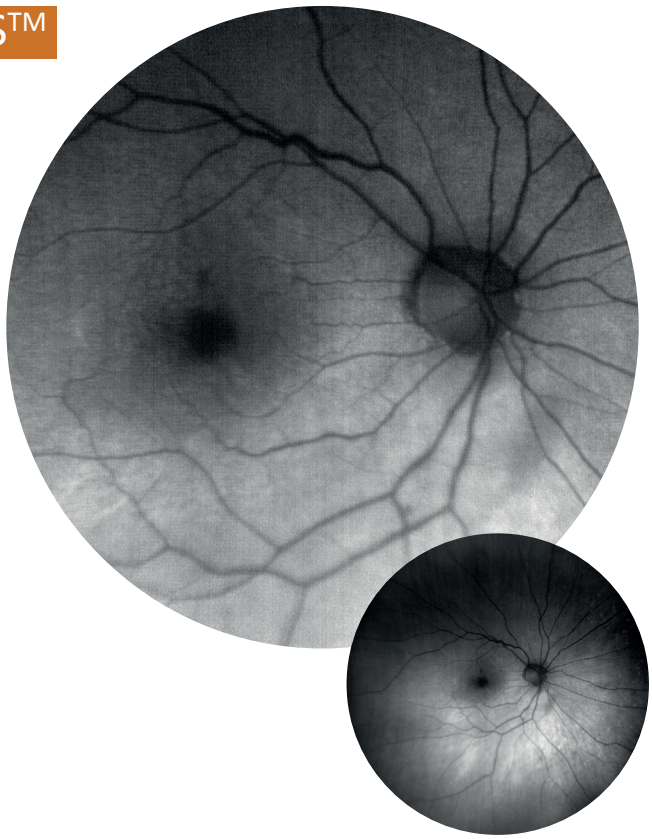

CLARUS™

À NOTER
Seul le CLARUS™ offre des images en autofluorescence à la fois verte et bleue.
Seule l'autofluorescence verte est disponible sur le CALIFORNIA™, seule la bleue sur l'EIDON™.

Dégénérescence maculaire liée à l'âge néovasculaire évoluée en cours de traitement anti-VEGF :
Le décollement de l'épithélium pigmentaire ovoïde et jaune orangé est visualisé avec les trois appareils de façon plus ou moins contrastée. Les images en autofluorescence bleue obtenue avec l'EIDON™ et le CLARUS™ sont peu informatives du fait de la localisation rétro-fovéolaire et profonde de la lésion. Les images en autofluorescence verte obtenues grâce au CLARUS™ et au CALIFORNIA™ mettent bien en évidence les remaniements pigmentaires hétérogènes. À noter, sur le CALIFORNIA™, la présence d'une image noire le long de l'arcade vasculaire temporale inférieure correspondant à l'image artéfactuelle d'un corps flottant, à ne pas confondre avec un remaniement pigmentaire rétinien.

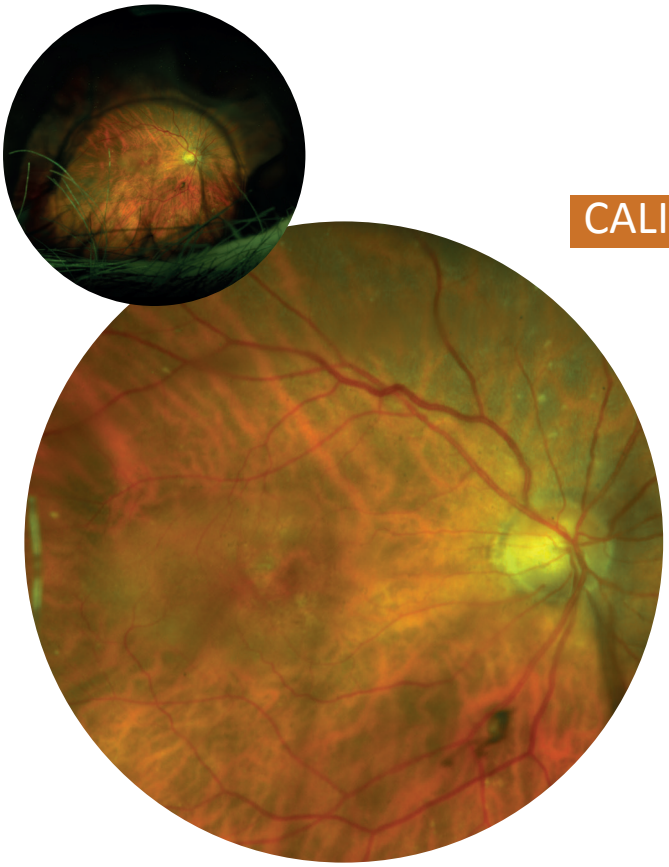

CALIFORNIA™

Comparatif d'images en rétinophotographie en champ central
DMLA

DMLA exsudative

EIDON™

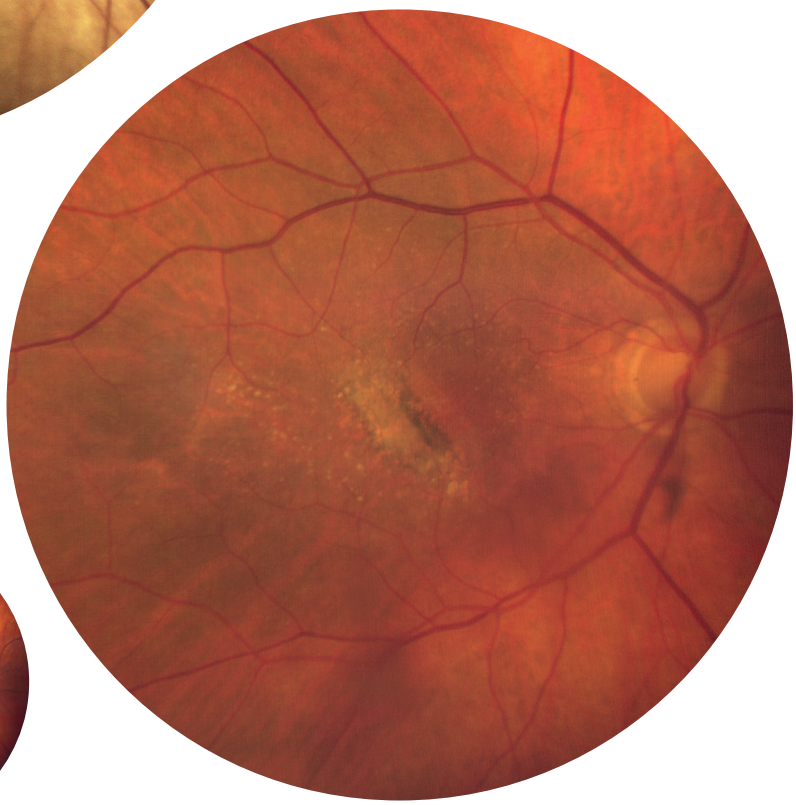

CLARUS™

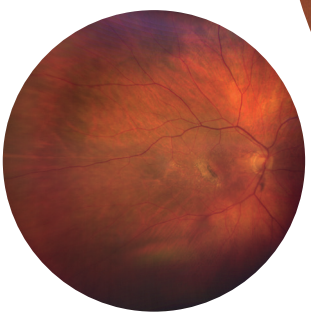

Dégénérescence maculaire liée à l'âge exsudative :
La lésion néovasculaire maculaire est visualisée sur les trois machines. À noter sur l'image du CALIFORNIA™ la présence d'une image noire le long de l'arcade vasculaire temporale inférieure correspondant à l'image artéfactuelle d'un corps flottant, à ne pas confondre avec un remaniement pigmentaire rétinien.

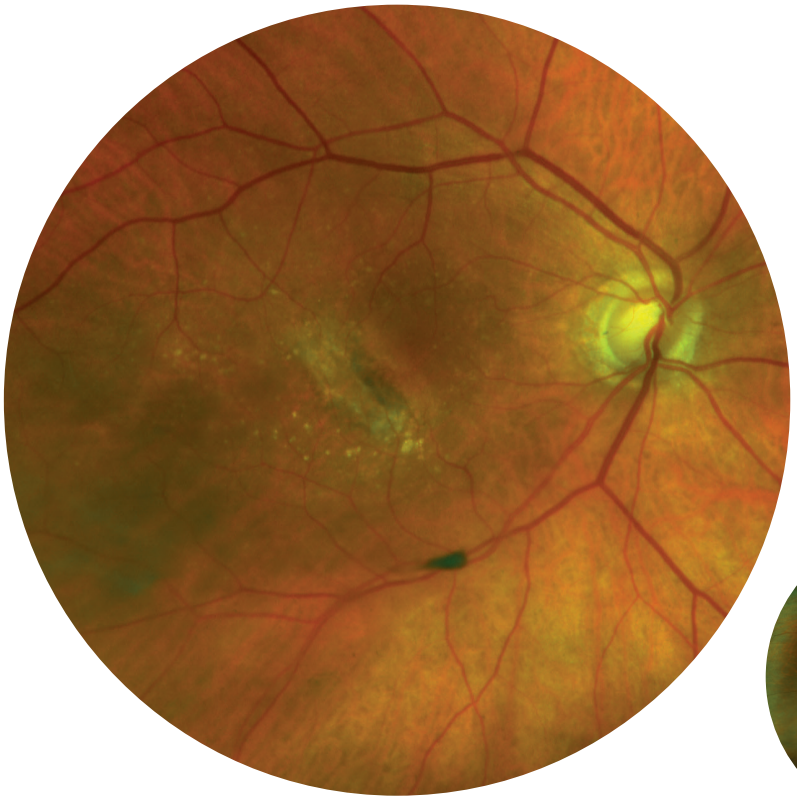

CALIFORNIA™

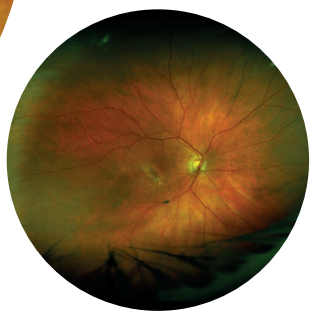

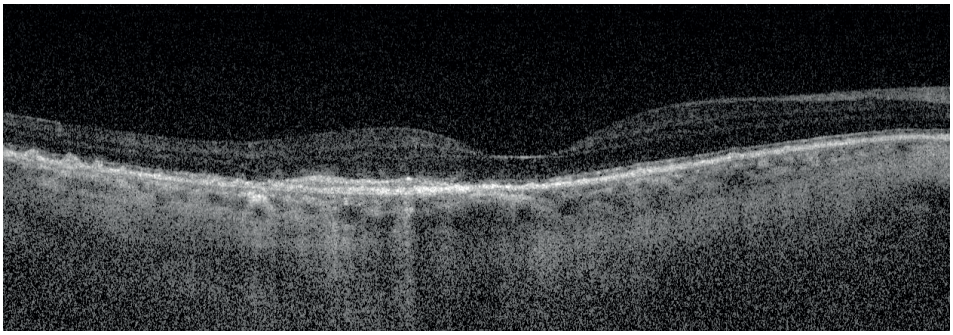

SPECTRALIS OCT2™

Comparatif d'images en rétinophotographie en champ central
DMLA

DMLA fibrogliale

EIDON™

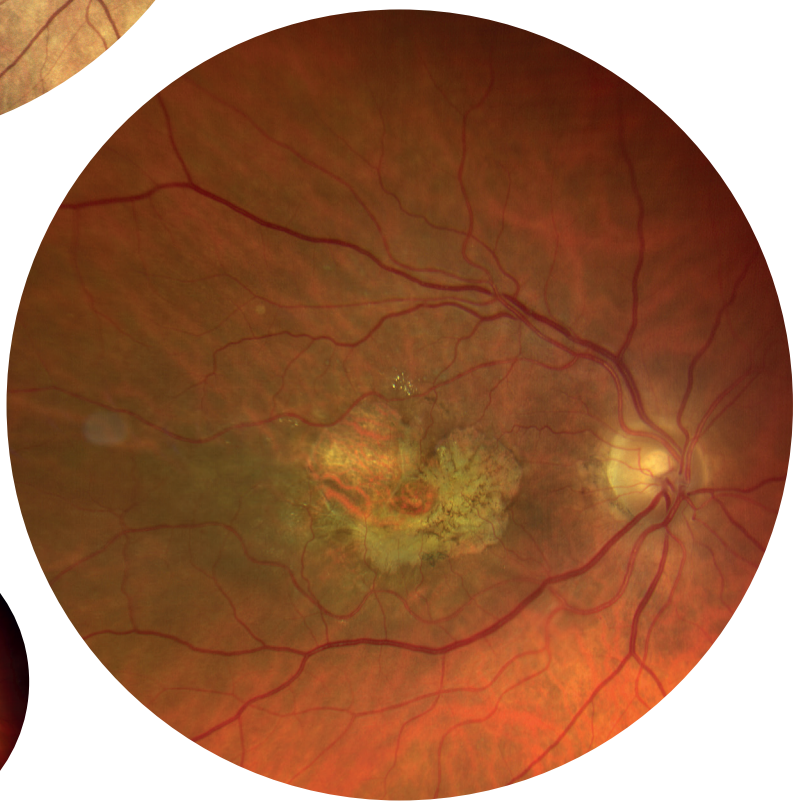

CLARUS™

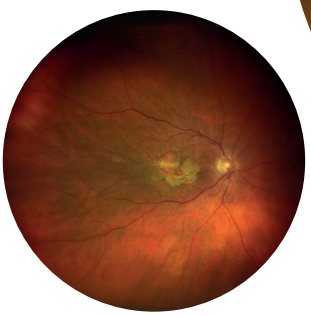

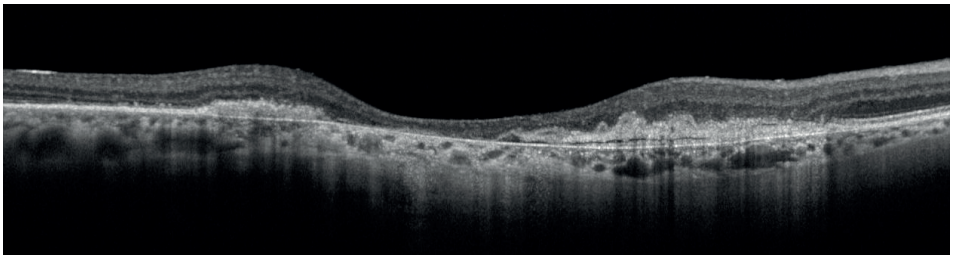

SPECTRALIS OCT2™

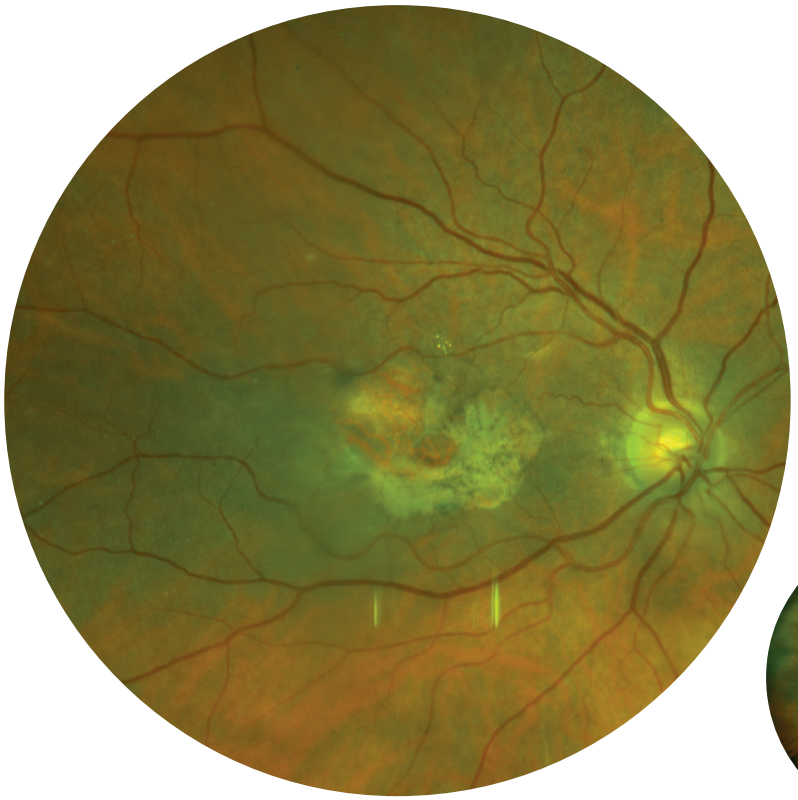

CALIFORNIA™

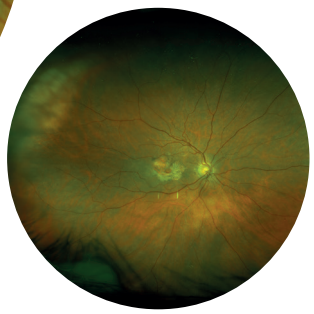

Dégénérescence maculaire liée à l'âge fibrogliale :
L'aspect atrophique et rétractile de la lésion maculaire en partie fibrosée est bien vue sur les trois machines.
L'image native du CALIFORNIA™ apparaît globalement trop verte.

Comparatif d'images en rétinophotographie en champ central
DMLA

DMLA atrophique et fibrogliale

EIDON™

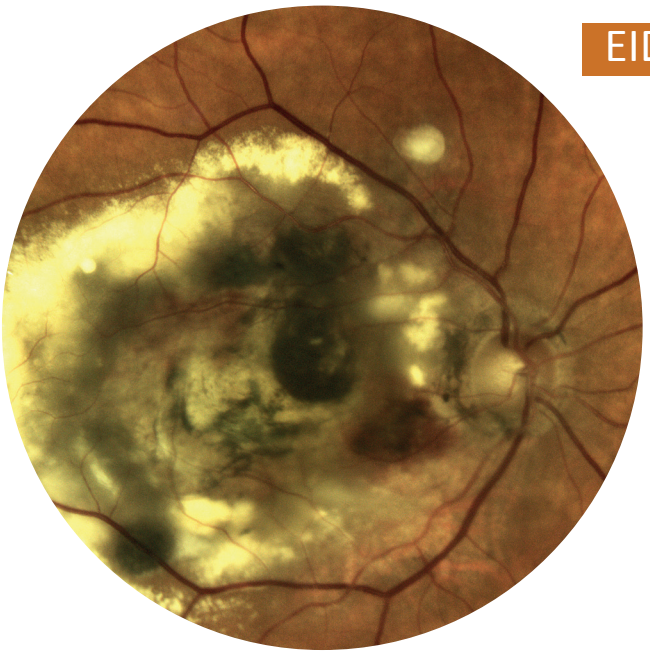

CLARUS™

Dégénérescence maculaire liée à l'âge atrophique et fibrogliale :
Au niveau de l'œil droit, la large lésion fibrogliale associée à des hémorragies est bien imagée par les 3 appareils. L'œil gauche est le siège d'un petit néovaisseau choroïdien fibrosé dont les limites hyperpigmentées sont également visibles sur les images des 3 machines.

CALIFORNIA™

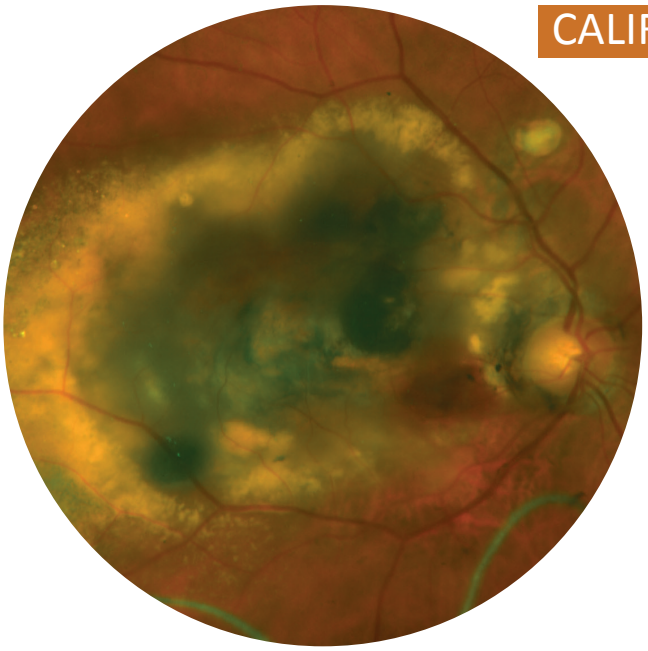



SPECTRALIS OCT2™

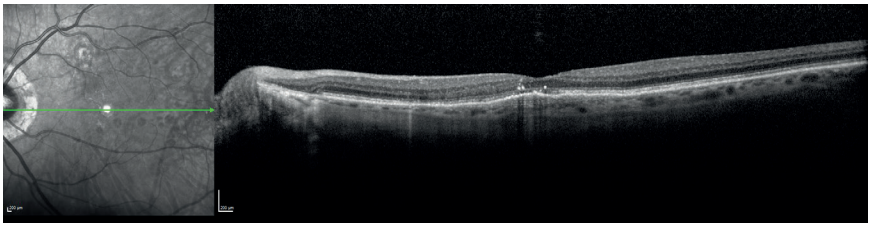

Comparatif d'images en rétinophotographie en champ central
DMLA

DMLA atrophique et myopie forte unilatérale

EIDON™

CLARUS™

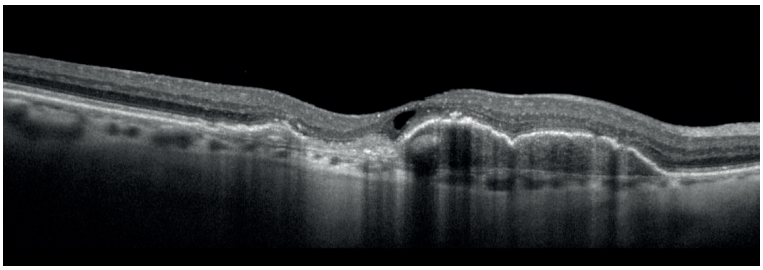

SPECTRALIS OCT2™

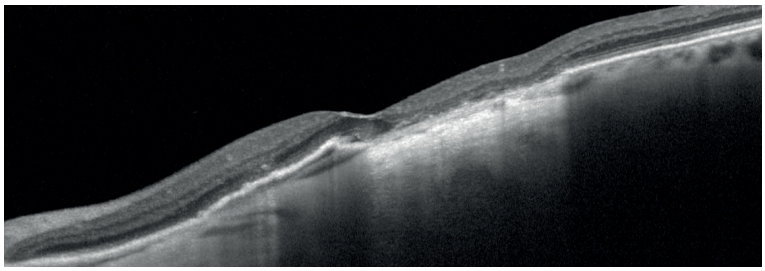

Dégénérescence maculaire liée à l'âge atrophique :
L'aspect blanc de l'atrophie est très saturé sur le cliché EIDON™ et verdâtre sur le cliché CALIFORNIA™. L'anneau prépapillaire du décollement postérieur du vitré est à l'origine d'un artefact noir plus ou moins visible sur les différents appareils, à ne pas confondre avec une migration pigmentaire au niveau rétinien.

CALIFORNIA™

Comparatif d'images en rétinophotographie en champ central
DMLA

Vasculopathie polypoïdale choroïdienne idiopathique

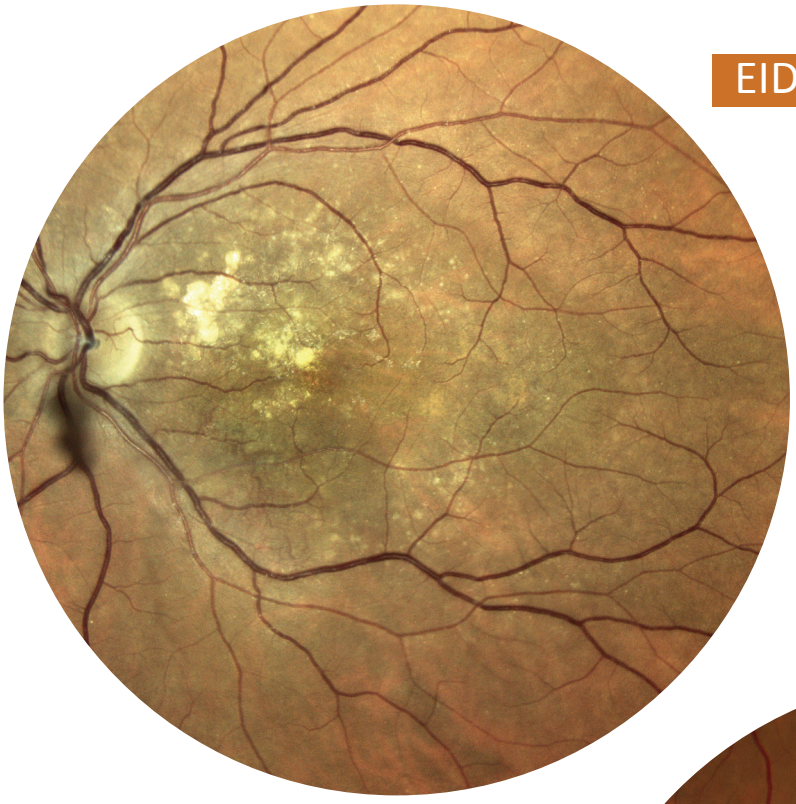

EIDON™

CLARUS™

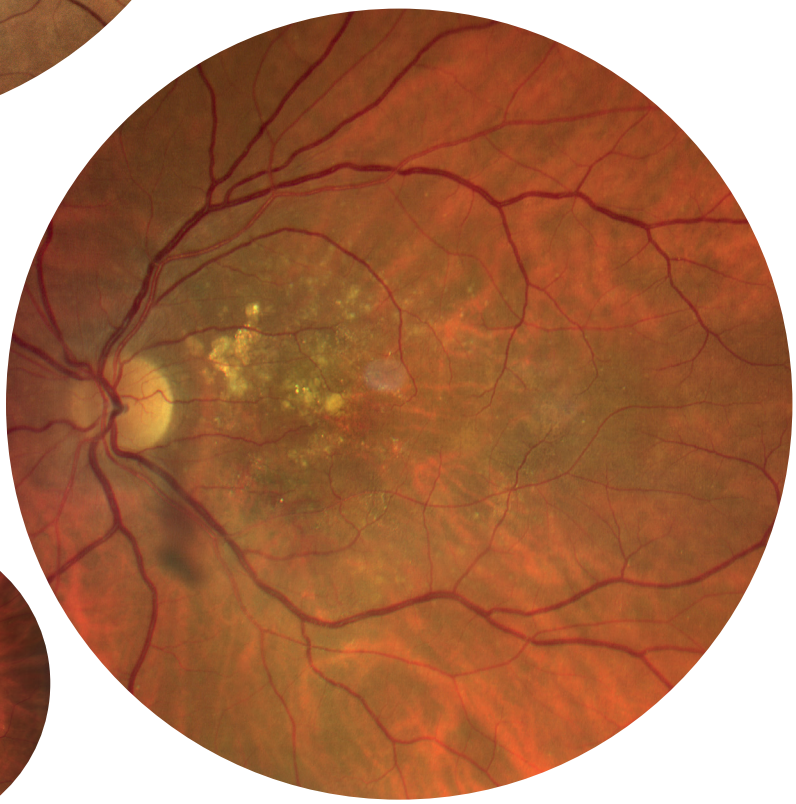

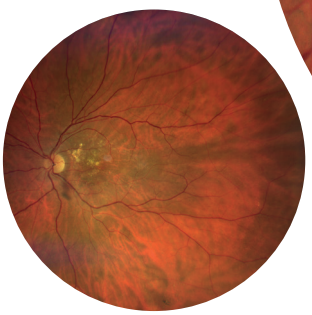

Flore DE BATS et Pierre-Loïc CORNUT

PôLeVision
VAL D'OUEST

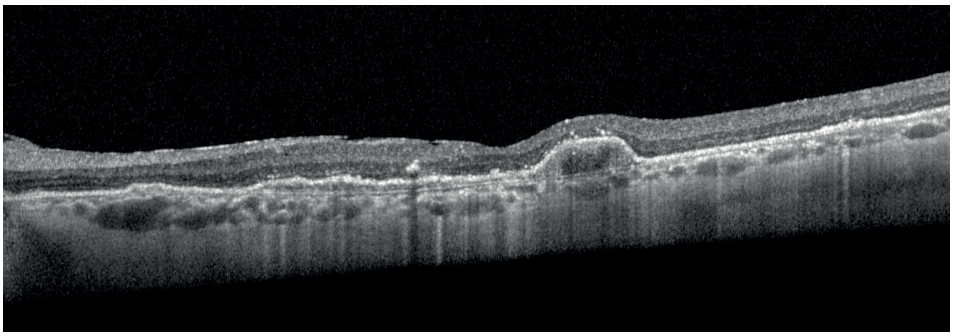

SPECTRALIS OCT2™

Vasculopathie polypoïdale choroïdienne idiopathique traitée :
On visualise sur les images des 3 appareils de nombreux dépôts sous-rétiniens maculaires. À noter que le réseau néovasculaire choroïdien est discernable dans l'aire inter-papillo-maculaire inférieure sur l'EIDON™ et le CLARUS™. La présence, sur chaque instrument, d'une image noire en inféropapillaire correspondant à l'image artéfactuelle d'un corps flottant, ne doit pas être confondue avec un remaniement pigmentaire rétinien.

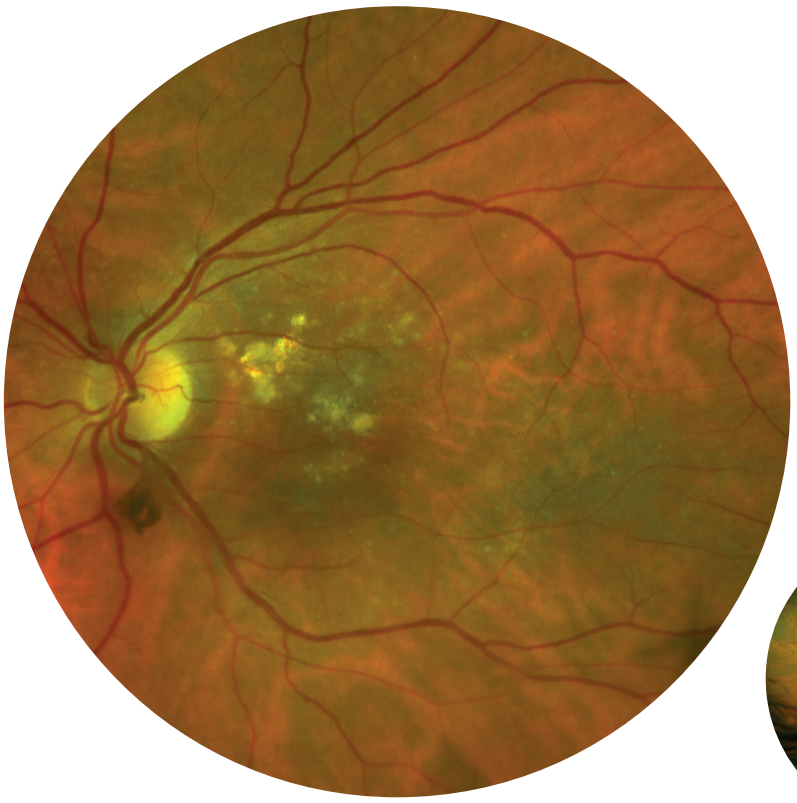

CALIFORNIA™

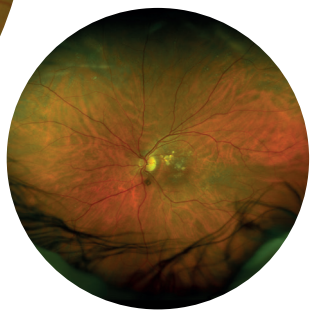

À NOTER
L'ombre portée par les corps flottants du vitré ne doit pas être confondue avec l'existence de remaniements pigmentés.

Comparatif d'images en rétinophotographie en champ central
ERD

Épithéliopathie rétinienne diffuse

EIDON™

CLARUS™

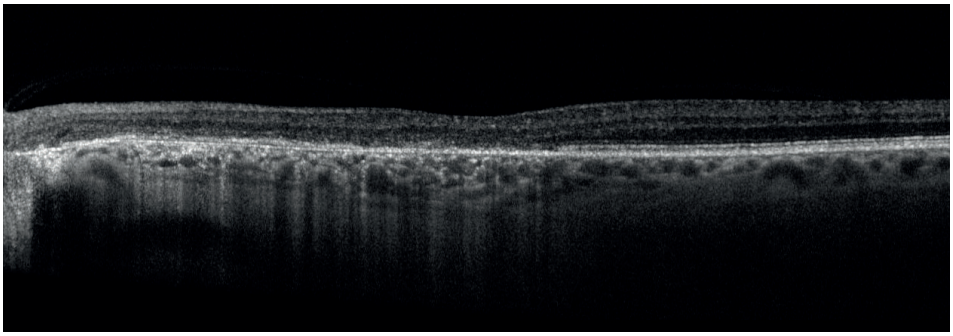

SPECTRALIS OCT2™

Épithéliopathie rétinienne diffuse :
Les remaniements de l'épithélium pigmentaire sont bien visibles grâce aux 3 appareils à la fois sur les clichés en couleur et en autofluorescence.

CALIFORNIA™

Comparatif d'images en rétinophotographie en champ central
ERD

Épithéliopathie rétinienne diffuse

EIDON™

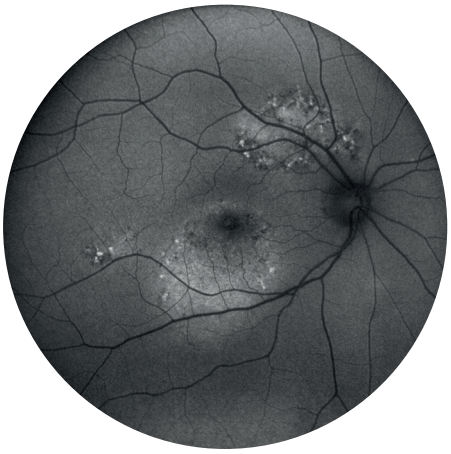

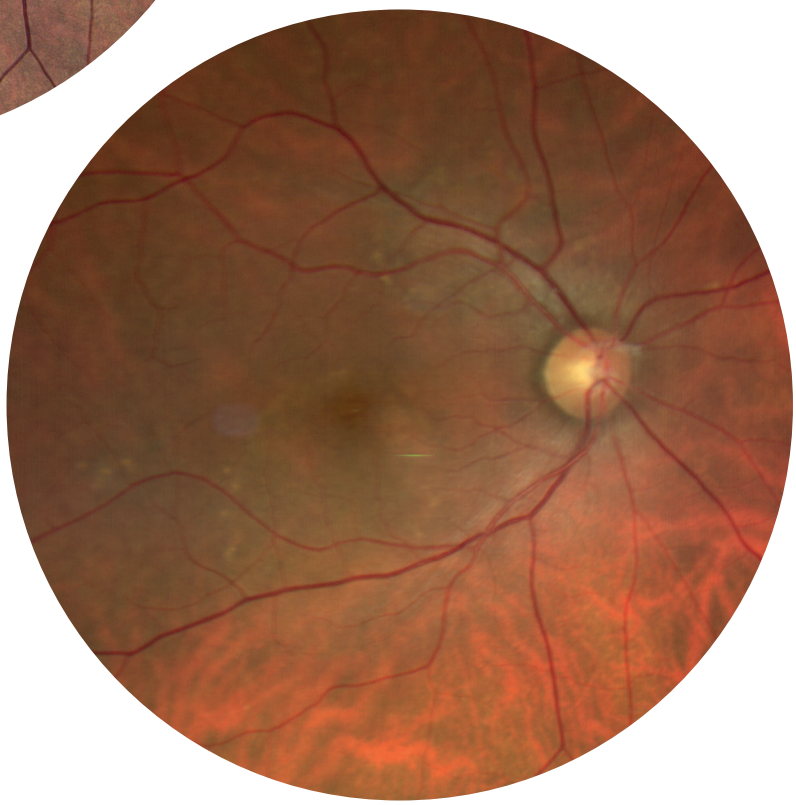

CLARUS™

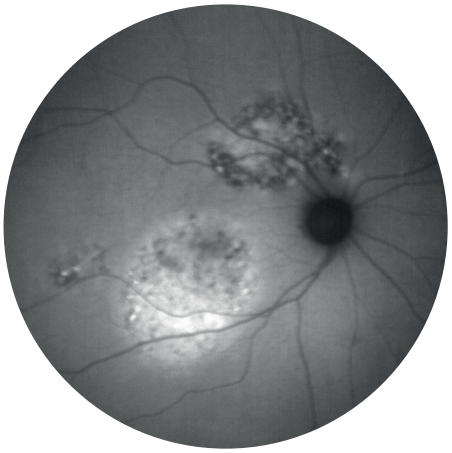

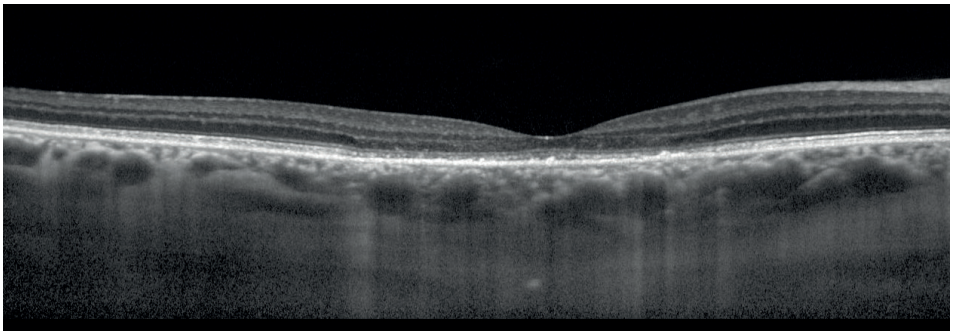

SPECTRALIS OCT2™

CALIFORNIA™

Épithéliopathie rétinienne diffuse :
Les remaniements de l'épithélium pigmentaire sont bien visibles grâce aux 3 appareils sur les images en couleur et en autofluorescence. Dans cette affection, l'image en autofluorescence est d'une aide précieuse pour confirmer les remaniements suspectés sur la rétinophotographie couleur.

Comparatif d'images en rétinophotographie en champ central
NOIAA

Neuropathie optique ischémique antérieure bilatérale

EIDON™

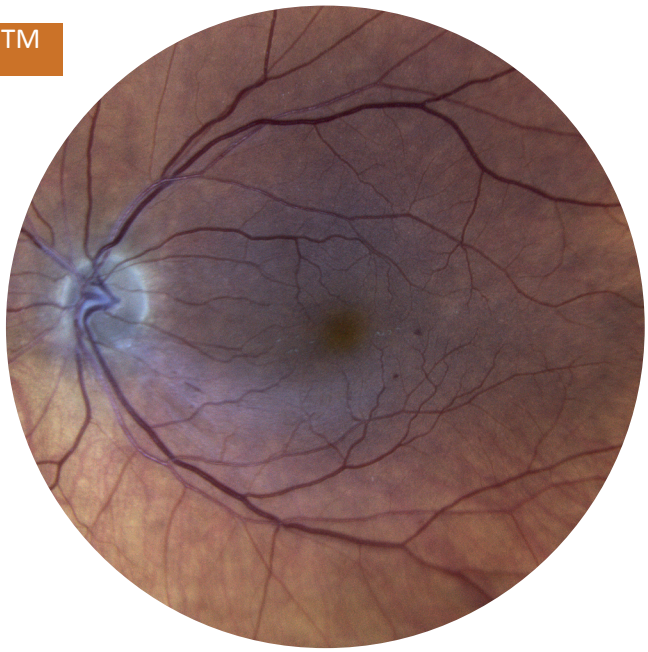

CLARUS™

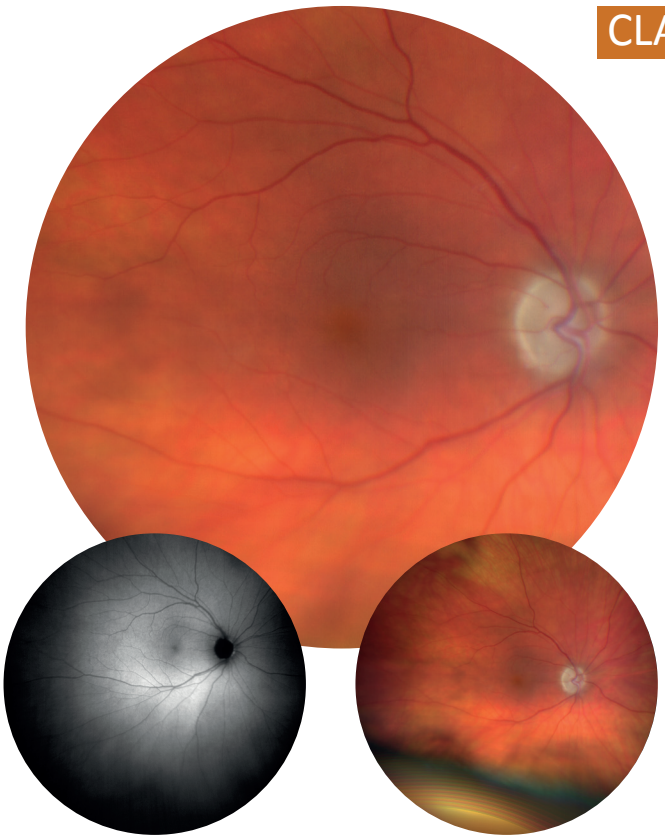

Flore DE BATS et Pierre-Loïc CORNUT

PôLeVision
VAL D'OUEST

Neuropathie optique ischémique antérieure bilatérale :
On note une pâleur papillaire, signe d'une atrophie optique secondaire à une NOIAA bilatérale. Le CLARUS™ confère au nerf optique sa couleur la plus fidèle. L'image en autofluorescence élimine la présence de drusen du nerf optique.

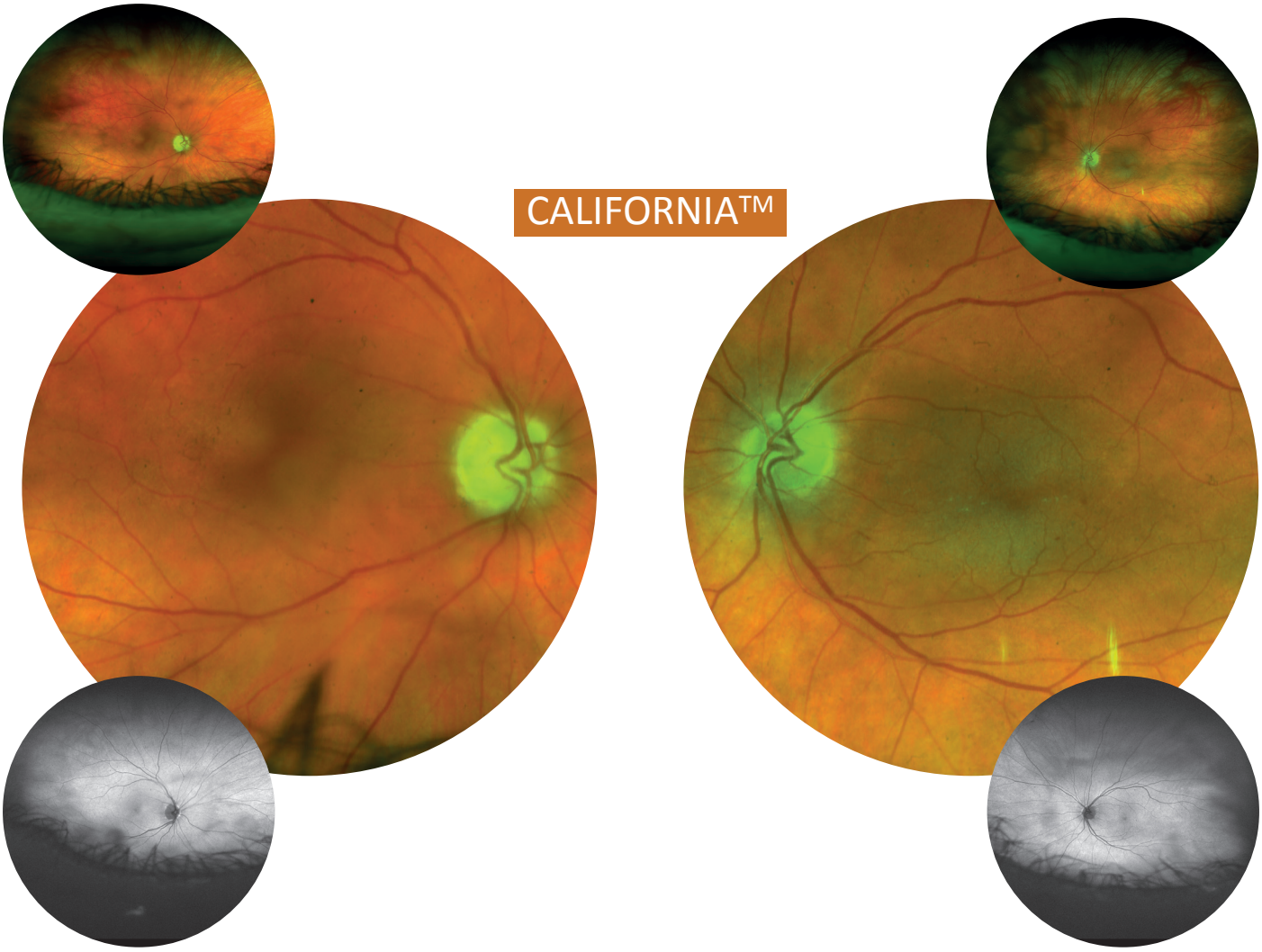

Comparatif d'images en rétinophotographie sur cliché unique
Uvéite

Sarcoïdose oculaire

EIDON™

CLARUS™

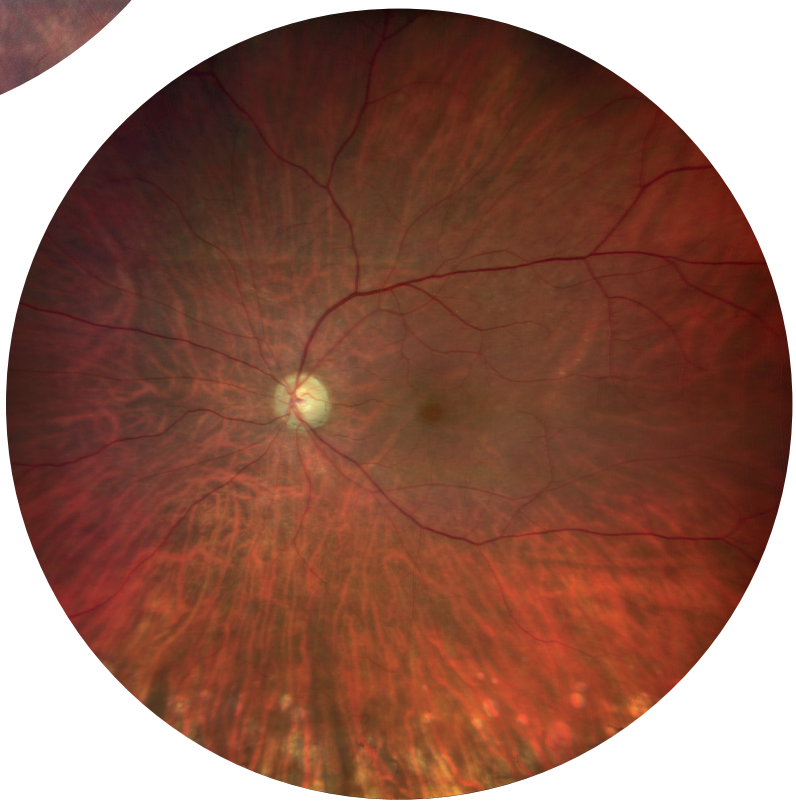

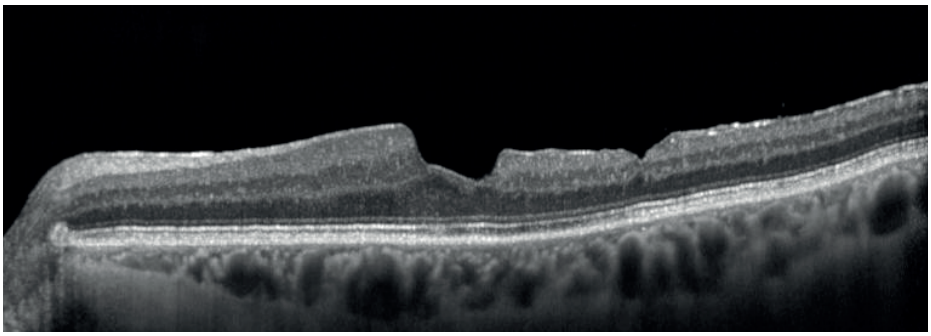

SPECTRALIS OCT2™

Uvéite sarcoïdosique :
Sont comparés dans cet exemple : un cliché unique EIDON™, un cliché unique CLARUS™ et un cliché unique CALIFORNIA™. Seule l'image ultra grand champ de l'OPTOS™ permet une visualisation sans équivoque possible des taches de bougies atrophiques inférieures. Ces anomalies atrophiques périphériques ne sont vues qu'en partie par le CLARUS™ et sont absentes de l'image trop peu périphérique de l'EIDON™.

CALIFORNIA™

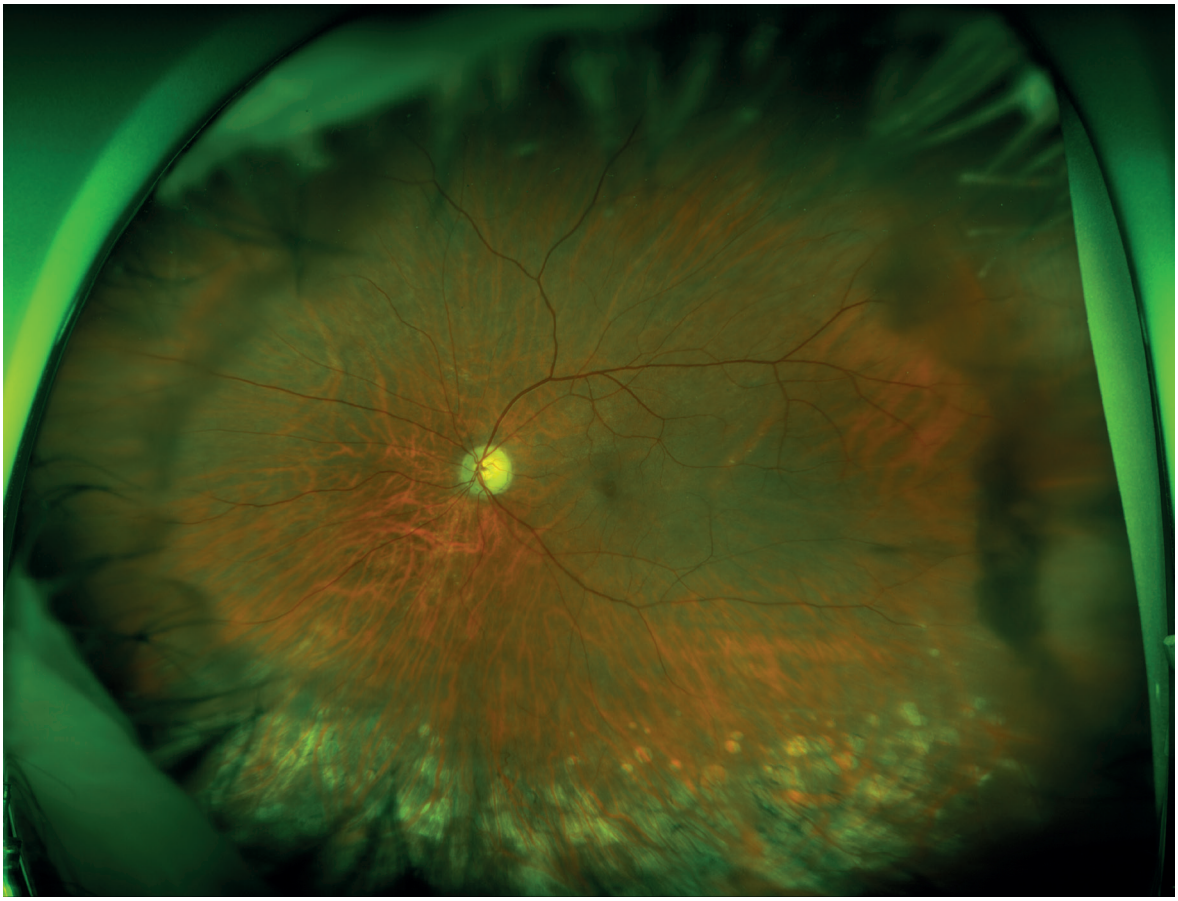

À NOTER
Le CALIFORNIA™ est l'appareil qui permet l'acquisition de l'image la plus panoramique en une seule acquisition.

Comparatif d'images en rétinophotographie sur cliché unique
Colobome

Colobome choriorétinien

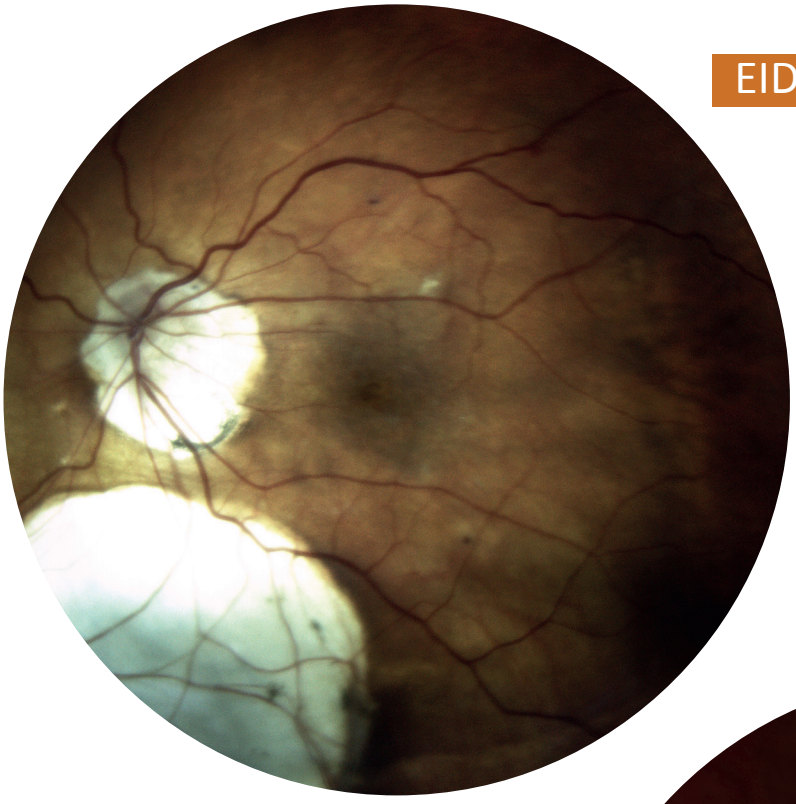

EIDON™

CLARUS™

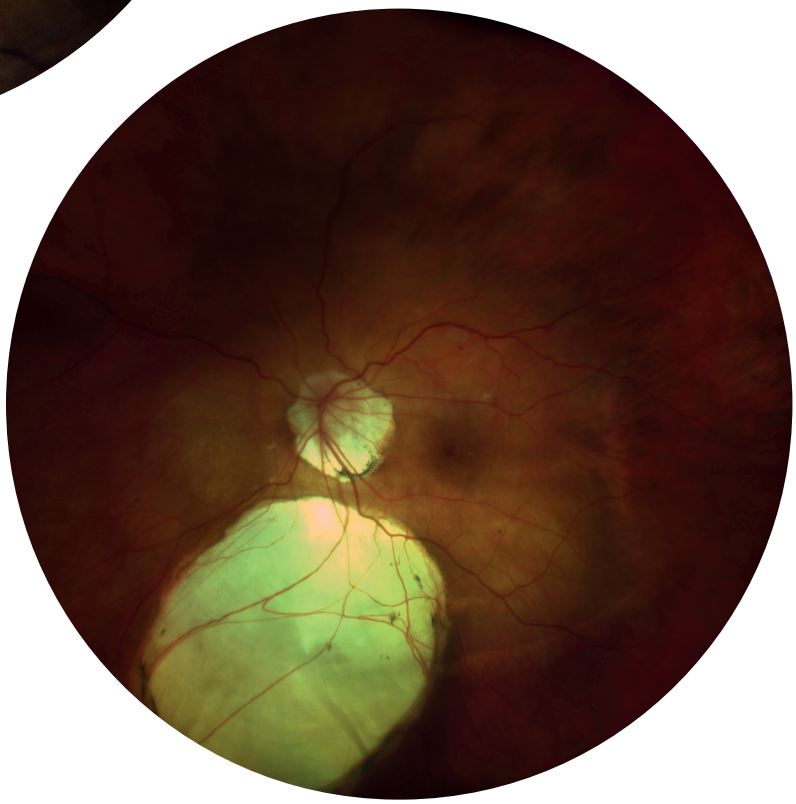

Colobome choriorétinien :
Le colobome choriorétinien inféropapillaire est bien visualisé par les 3 appareils. La coloration blanche de l'atrophie est très saturée sur l'image EIDON™ et apparaît anormalement teintée de vert avec le CALIFORNIA™.

CALIFORNIA™

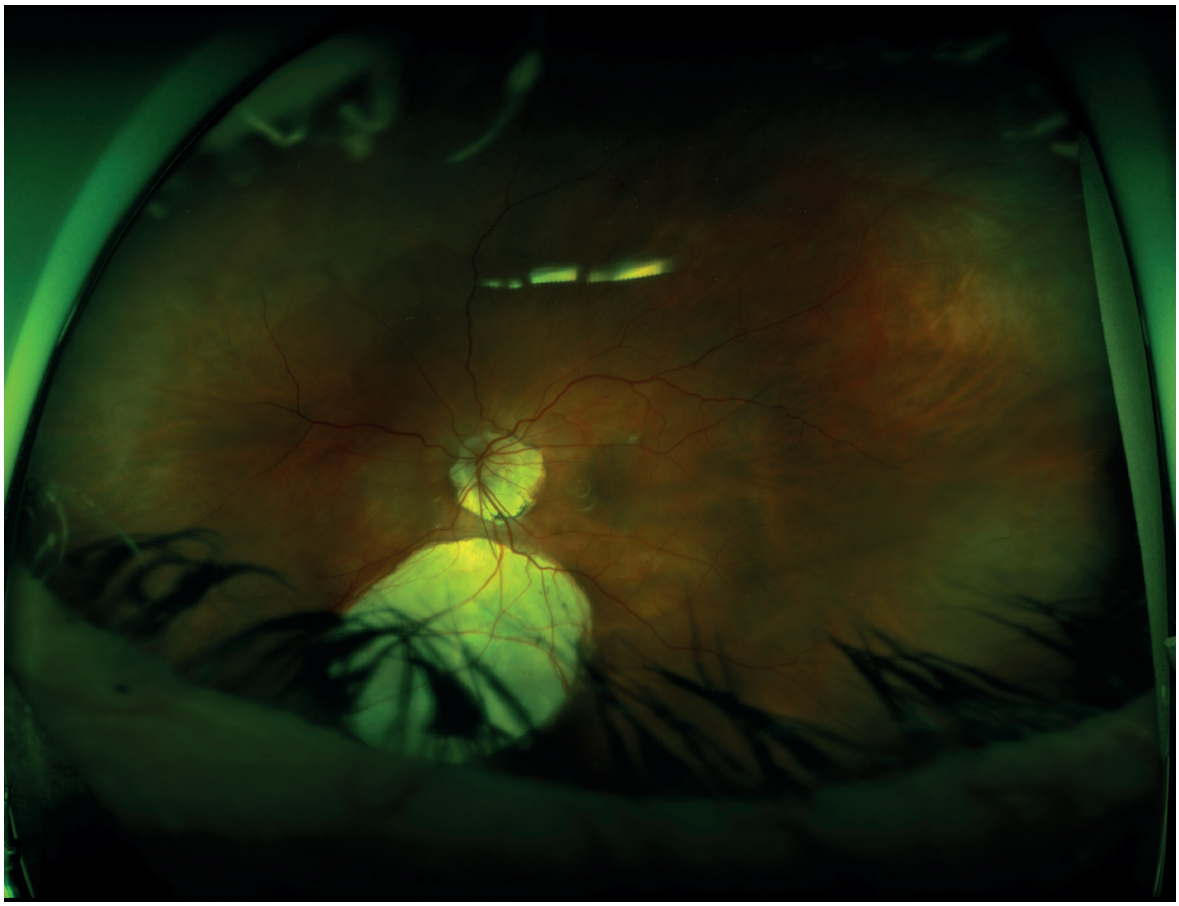

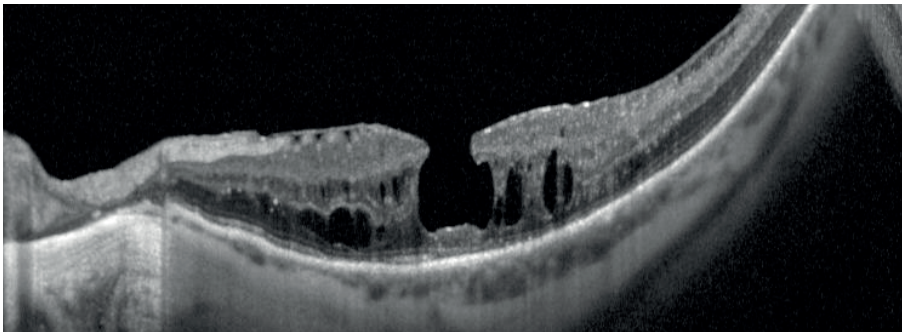

SPECTRALIS OCT2™

Comparatif d'images en rétinophotographie sur cliché unique
Décollement de rétine

Décollement de rétine rhegmatogène bulleux

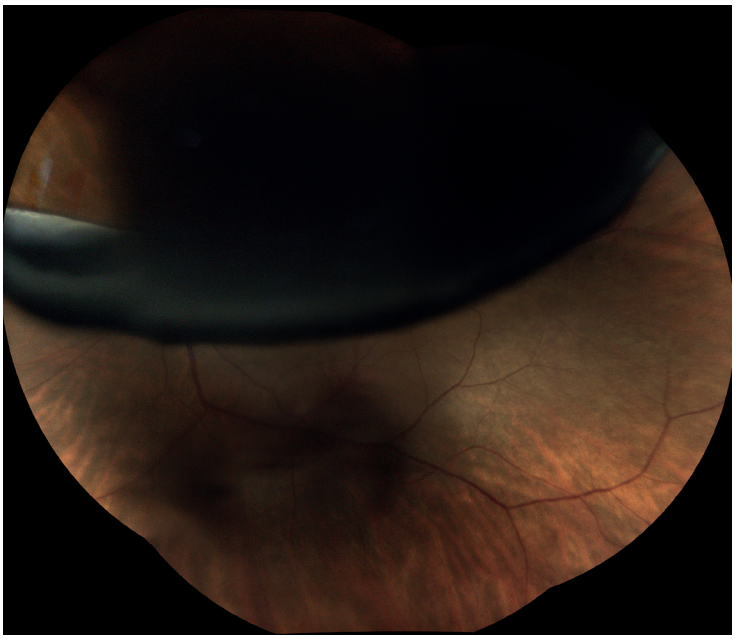

EIDON™

CLARUS™

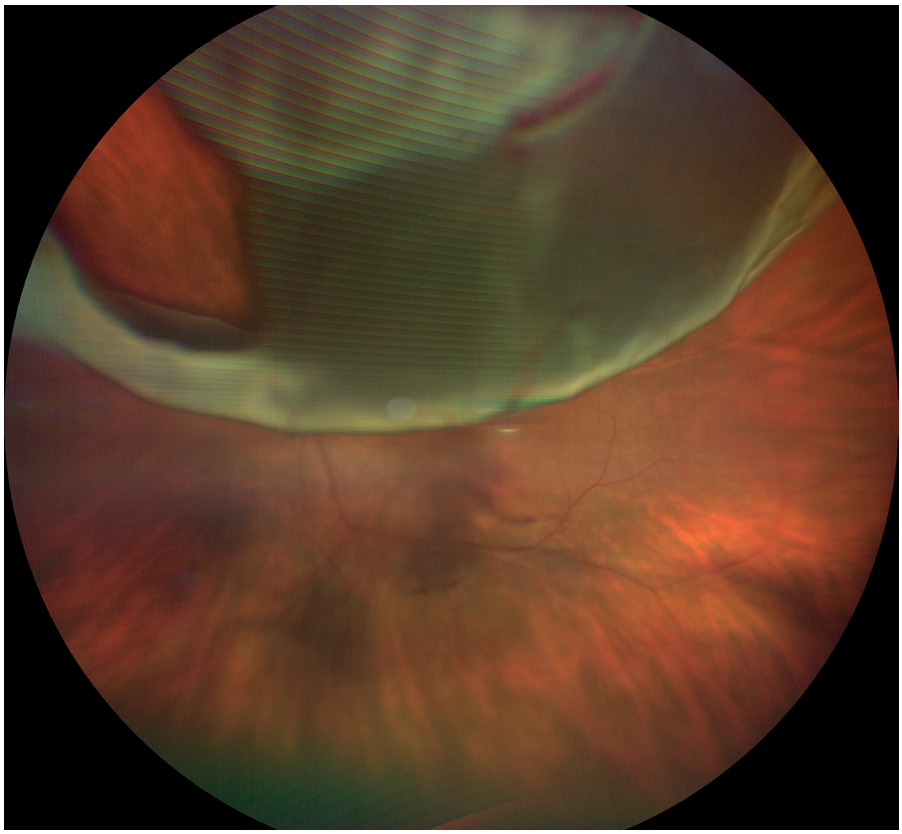

Décollement de rétine rhegmatogène bulleux :
La rétine décollée, située en avant du plan focal, apparaît noirâtre sur l'image confocale de l'EIDON™. La large déchirure située en nasal supérieur est visible sur les images des 3 appareils, une seconde déchirure située sur le versant temporal du décollement n'est pas visible sur l'EIDON™. L'aspect plissé de la rétine décollée est bien visible sur le CALIFORNIA™ qui est l'appareil qui reproduit cette lésion rhegmatogène de la façon la plus fidèle. À noter un artéfact strié parfois retrouvé sur les images du CLARUS™.

CALIFORNIA™

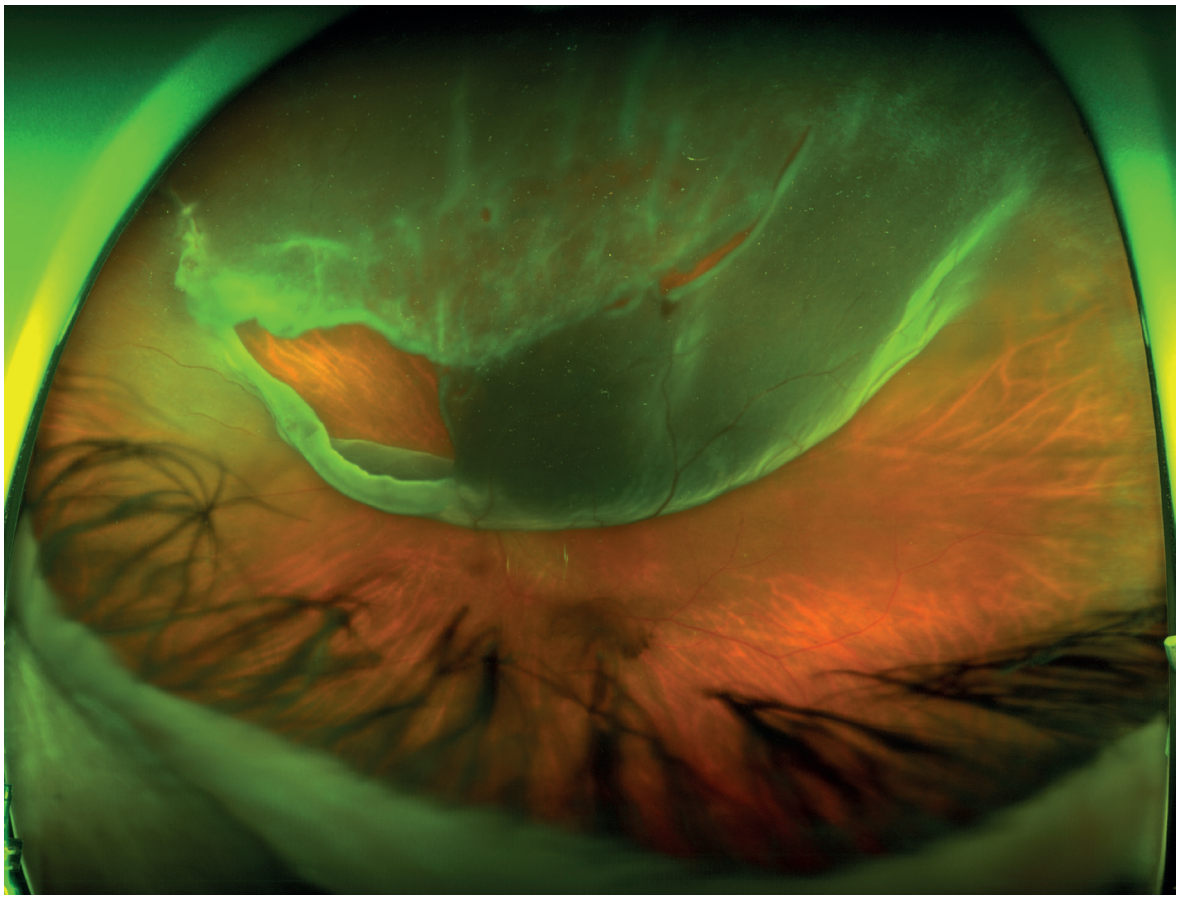

À NOTER
Le caractère confocal du système optique de l'EIDON™ lui confère l'avantage d'une excellente qualité d'image en cas de troubles de la transparence des milieux (les rayons lumineux réfléchis par les opacités traversées situées à distance du plan focal étant éliminés par le diaphragme filtre confocal). Cette confocalité, très utile en cas de cataracte ou d'opacités du vitré, est cependant à l'origine d'images artefactées en cas de décollement de rétine ou de tumeur en relief : le tissu rétinien étant déplacé en avant, à distance du plan focal du reste de la rétine, les rayons lumineux réfléchis par les zones soulevées sont filtrés par l'optique confocale qui leur confère un aspect sombre sur les clichés.

Comparatif d'images en rétinophotographie sur cliché unique
Décollement de rétine

Décollement de rétine rhegmatogène plan

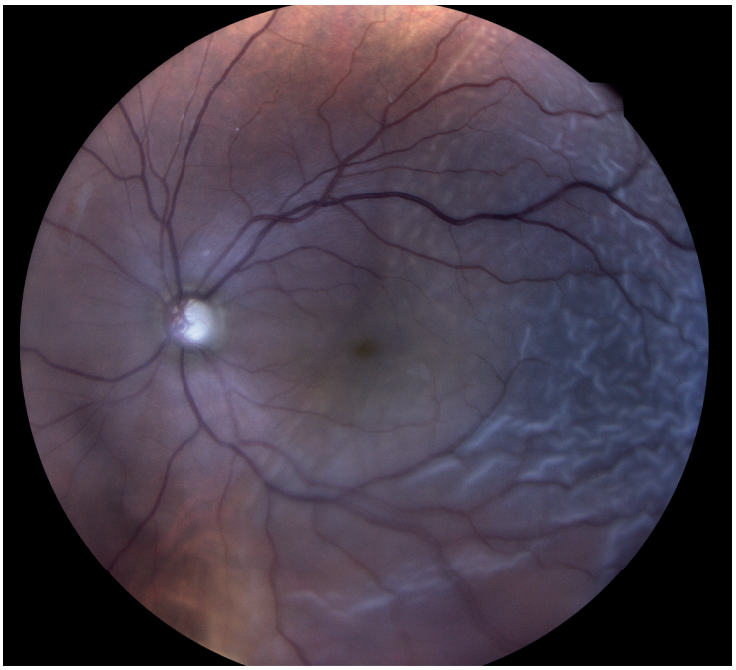

EIDON™

CLARUS™

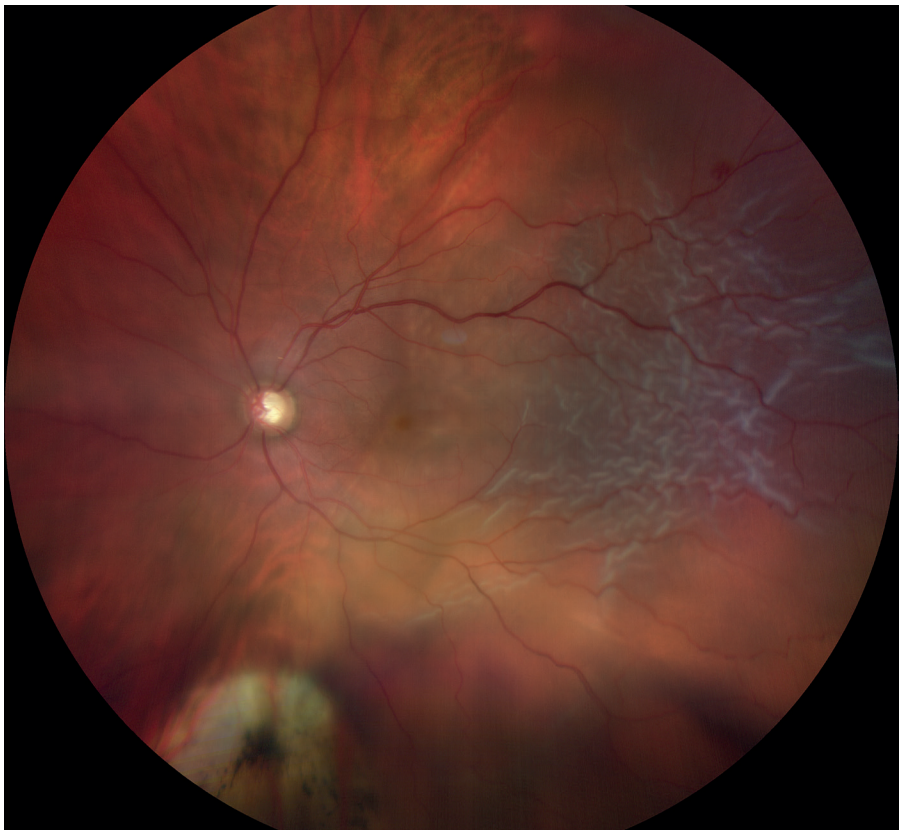

Décollement de rétine rhegmatogène :
Décollement de rétine rhegmatogène à point de départ inférieur à partir d'une déchirure préexistante cerclée par le passé. Le décollement de rétine étant relativement plan, le tissu rétinien soulevé reste proche du plan focal de l'instrument permettant un rendu assez fidèle à la réalité.

CALIFORNIA™

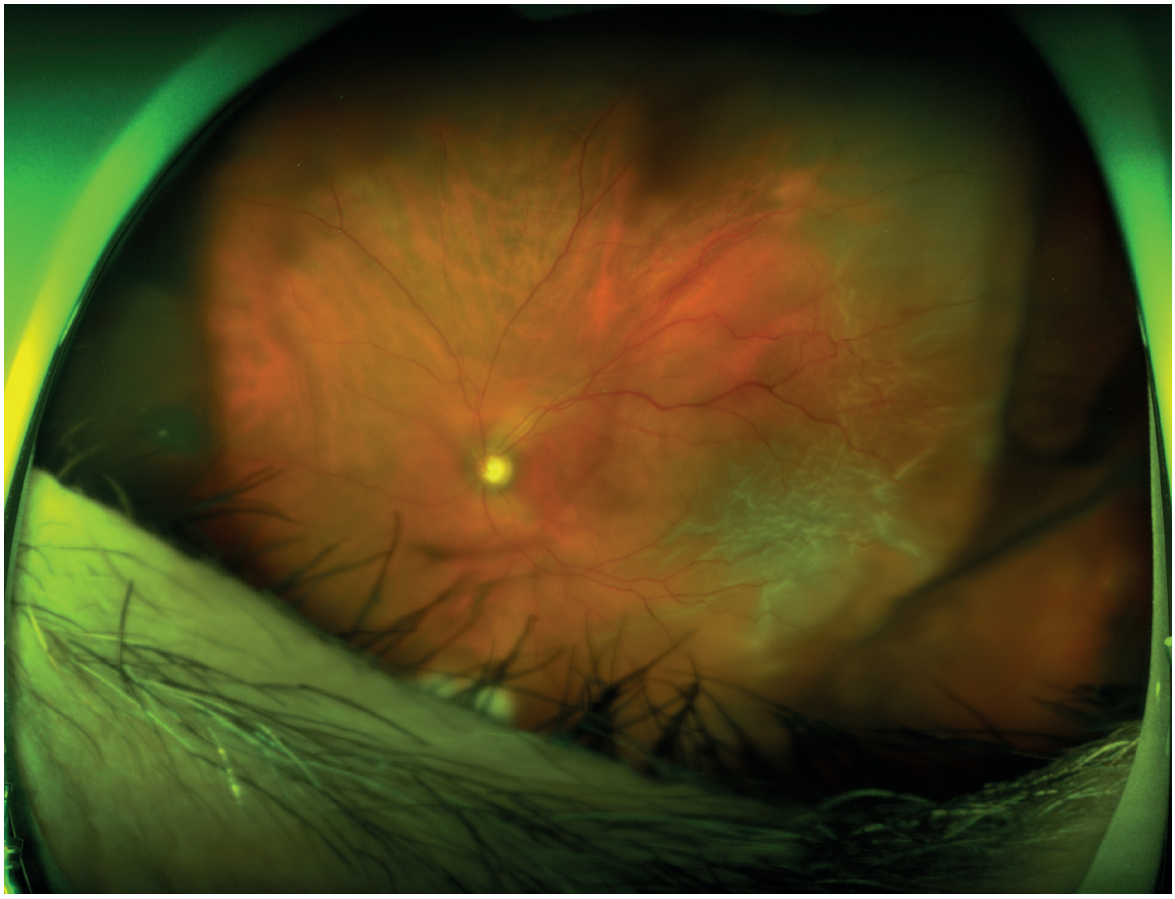

Comparatif d'images en rétinophotographie en grand champ
Dystrophie rétinienne

Rétinite pigmentaire

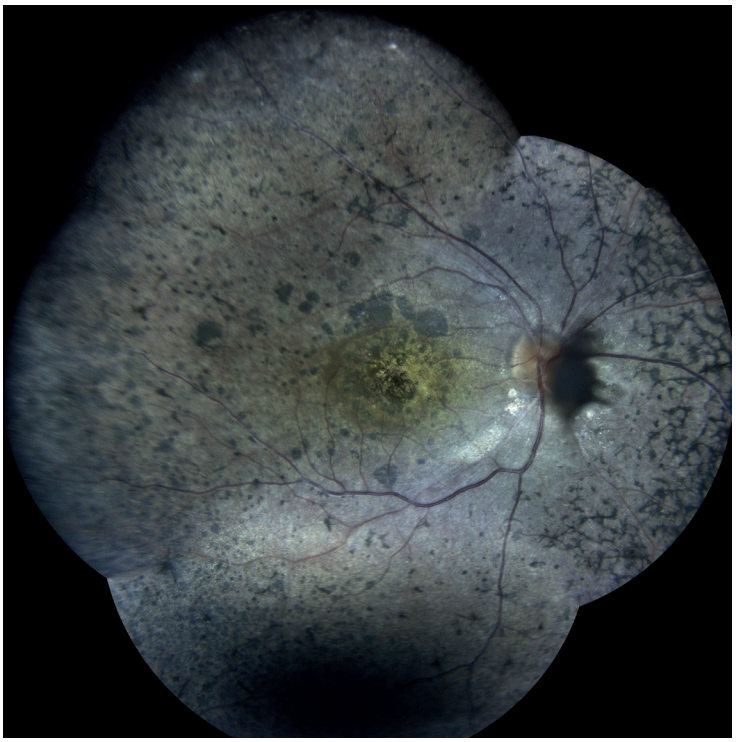

EIDON™

CLARUS™

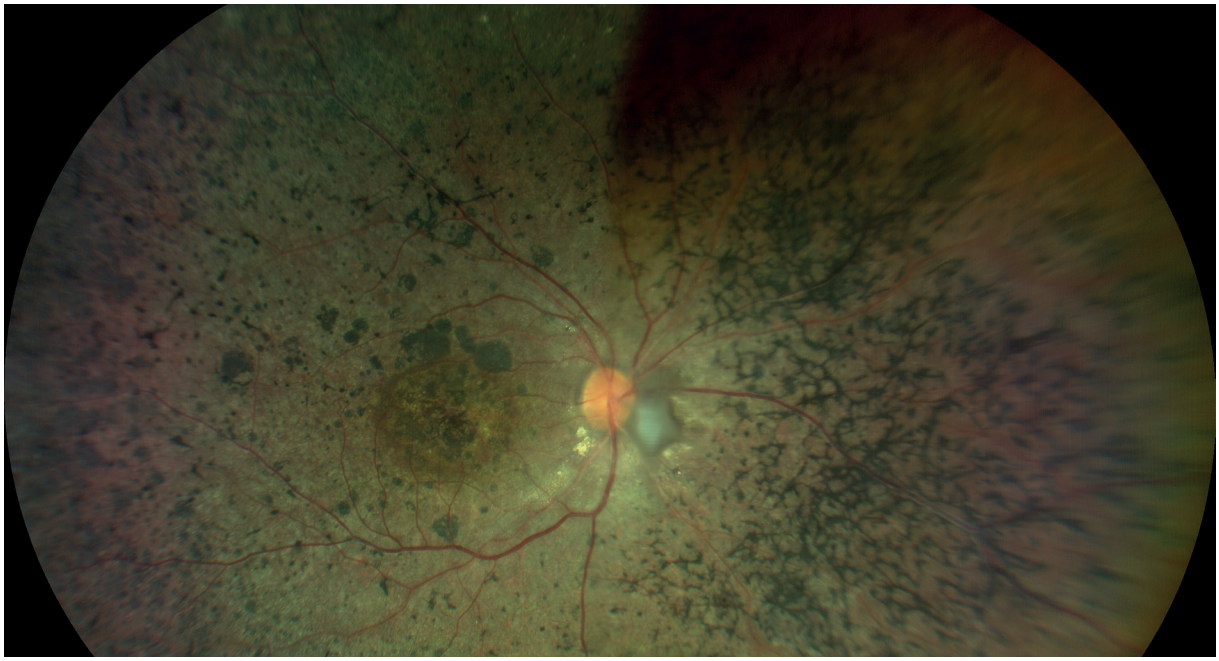

Rétinite pigmentaire :
Les dépôts périphériques ostéoblastiques typiques de cette pathologie sont très bien visualisés sur les trois appareils mais avec un contraste et une colorimétrie différents. La teinte dominante de l'image de l'EIDON™ est située dans le blanc, celle du CALIFORNIA™ dans le vert. Le CLARUS™ offre la colorimétrie la plus fidèle à l'image observée du fond d'œil en lumière blanche au biomicroscope.

CALIFORNIA™

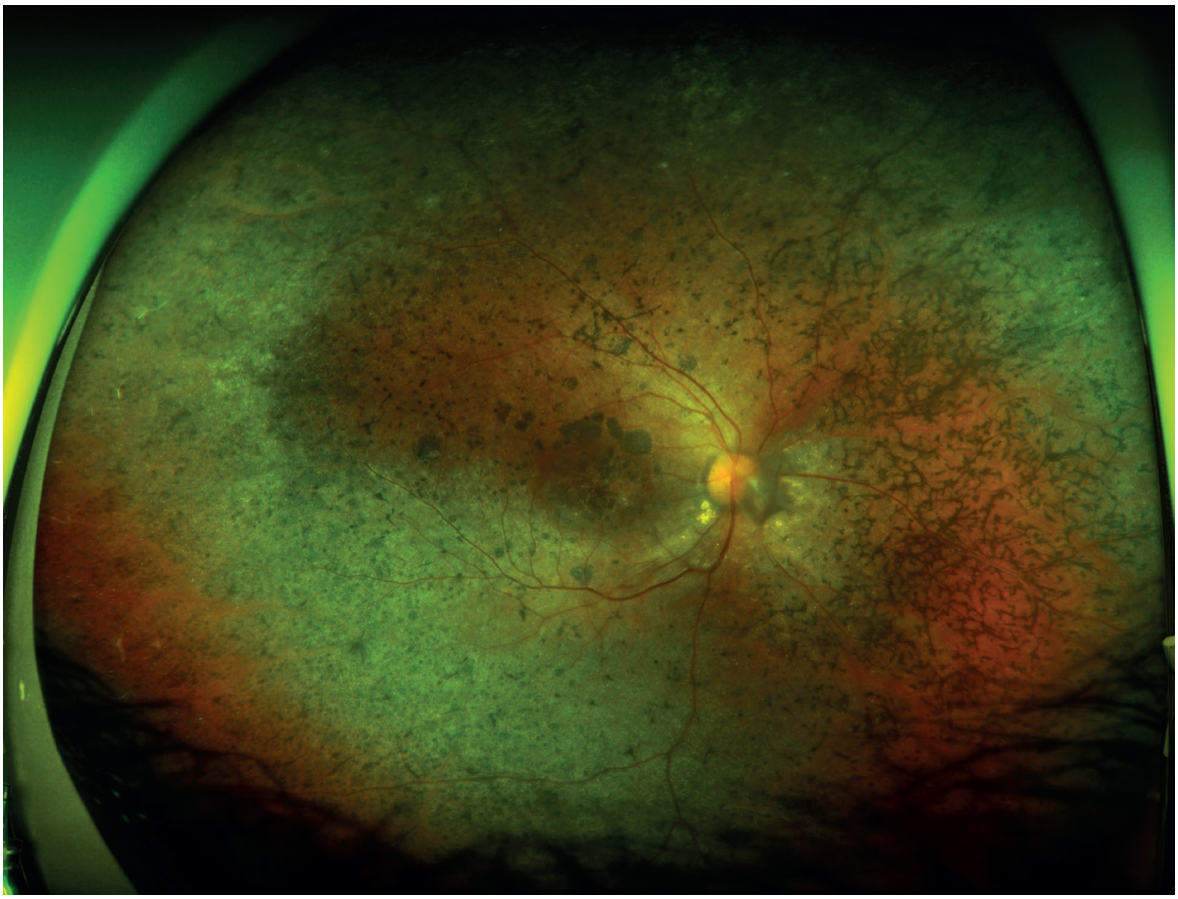

À NOTER
La teinte dominante de l'image native de l'EIDON™ est située dans le blanc, celle du CALIFORNIA™ dans le vert.
Le CLARUS™ est l'instrument de ce comparatif qui offre la colorimétrie la plus fidèle à l'image observée du fond d'œil en lumière blanche au biomicroscope.

Comparatif d'images en rétinophotographie en grand champ
Uvéite

Atteinte choroïdienne inflammatoire multifocale

EIDON™

CLARUS™

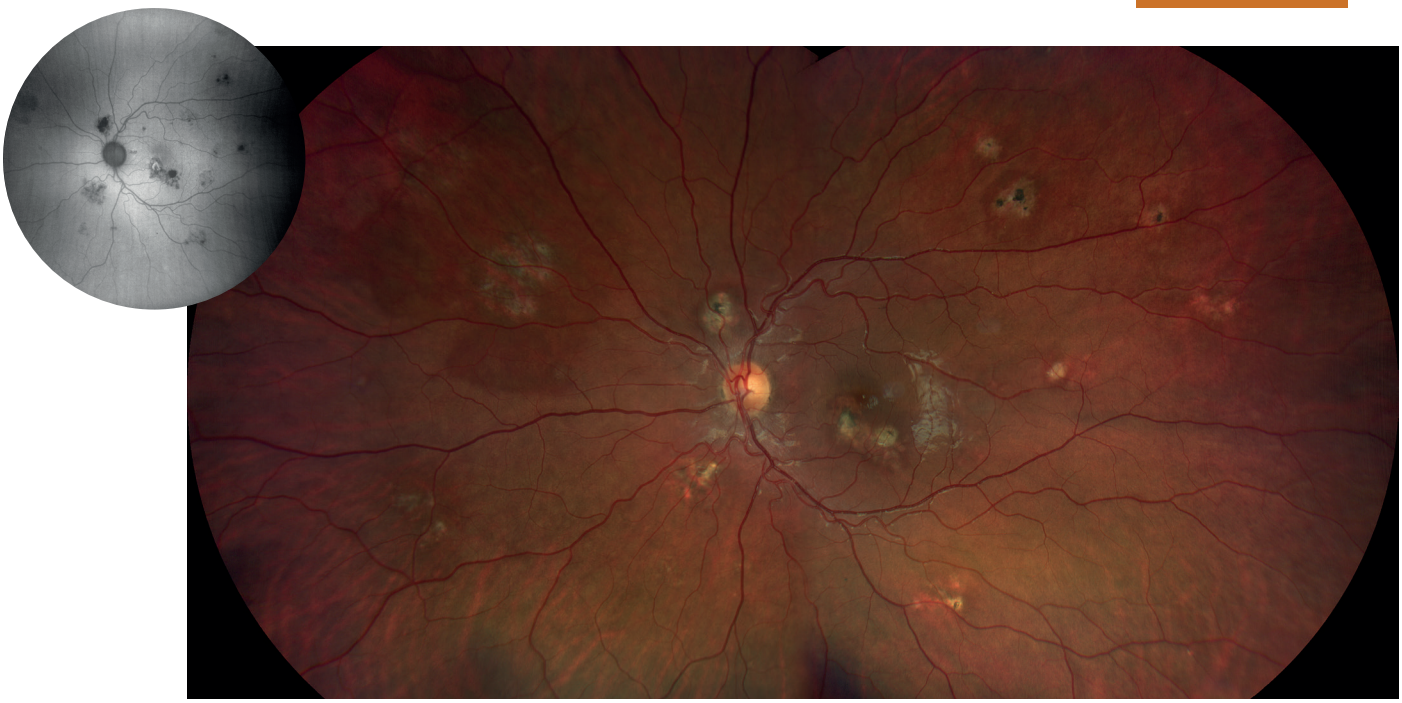

Atteinte choroïdienne inflammatoire multifocale :
Les lésions blanchâtres multifocales sont bien visualisées avec les trois machines, mais avec un effet contraste différent. Le CALIFORNIA™ permet également la réalisation d'une angiographie à colorants fluorescéine et indocyanine. À noter que la commercialisation d'un module d'angiographie optionnel est prévue prochainement tant pour l'EIDON™ (angiographie à la fluorescéine) que pour le CLARUS™ (fluorescéine et indocyanine). Pour le suivi de ce type de pathologie et la recherche de l'apparition de nouveaux foyers inflammatoires, la fonction "*flickering*" de l'EIDON™, qui permet une visualisation automatique alternée et superposée des images acquises à des temps différents, est très utile.

CALIFORNIA™

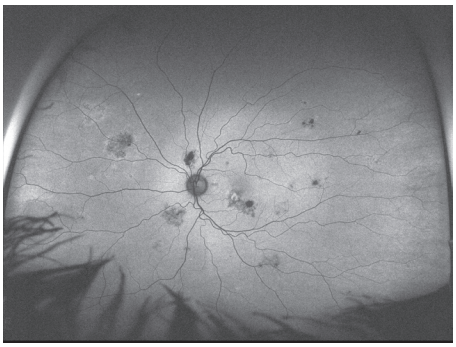
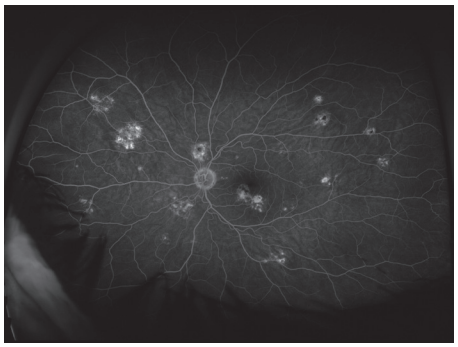
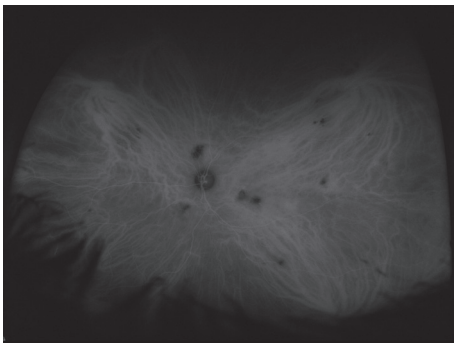

À NOTER
Seul le CALIFORNIA™ dispose actuellement d'un module d'angiographie à colorants (fluorescéine et indocyanine). Cette option sera prochainement également disponible sur le CLARUS™ (fluorescéine et indocyanine) et l'EIDON™ (fluorescéine uniquement).

Comparatif d'images en rétinophotographie en grand champ
OVR

Occlusion de branche veineuse rétinienne

EIDON™

CLARUS™

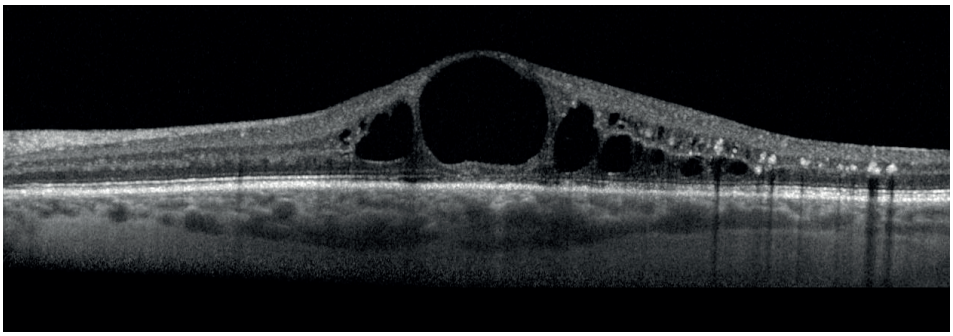

SPECTRALIS OCT2™

Occlusion de branche veineuse rétinienne :
Les anomalies microvasculaires à type de shunts et de boucles veineuses sont beaucoup mieux visibles sur l'image de l'EIDON™ du fait d'un meilleur contraste en comparaison du fond rétinien. Les cicatrices de LASER sont bien visualisées sur les images obtenues à l'aide de chacune des trois machines. De par son plus grand champ, le cliché unique du CALIFORNIA™ permet une exploration plus périphérique des anomalies microvasculaires.

CALIFORNIA™

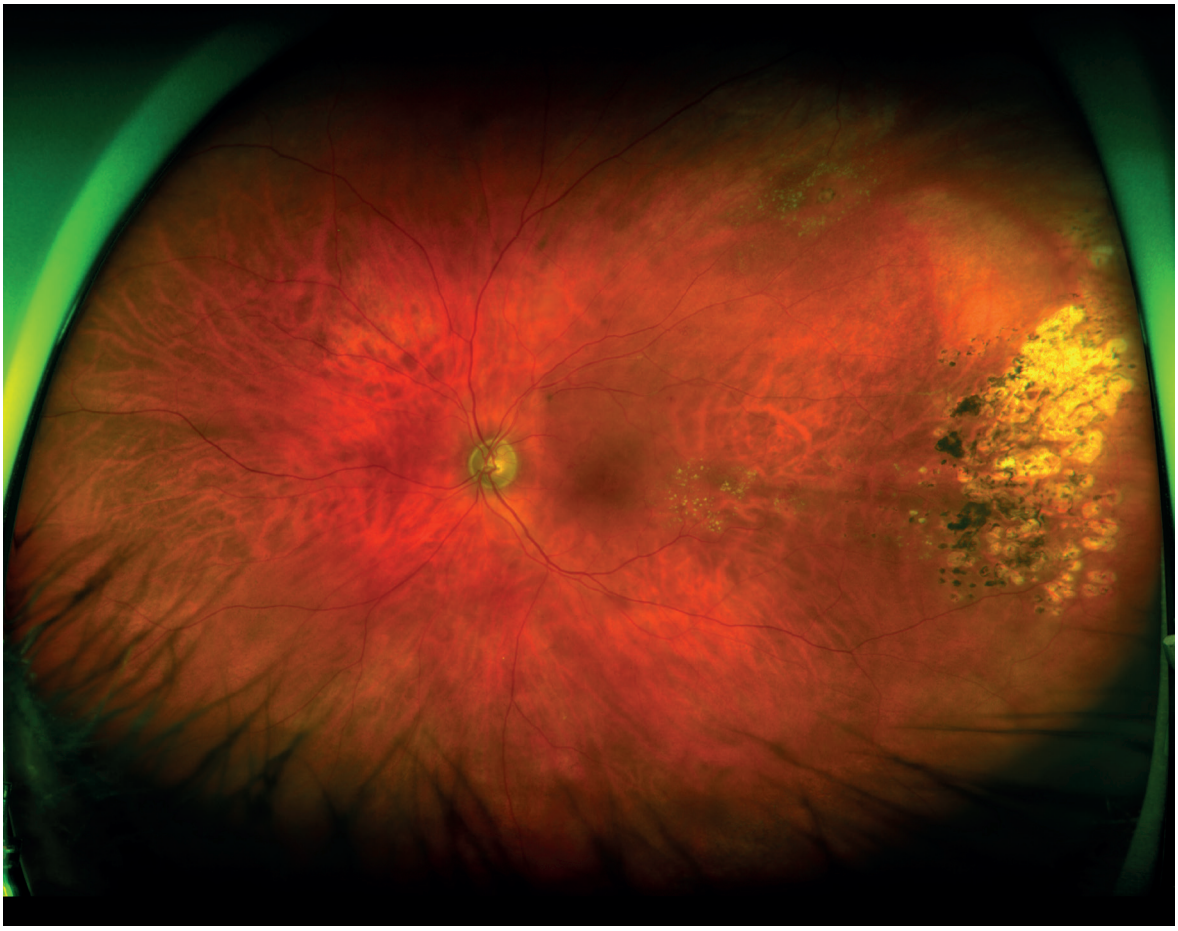

Comparatif d'images en rétinophotographie en grand champ
OVR

Occlusion de branche veineuse temporale inférieure

EIDON™

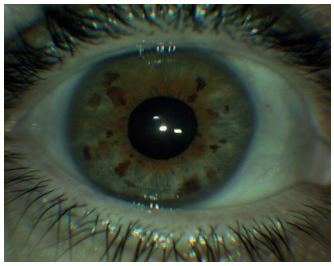

CLARUS™

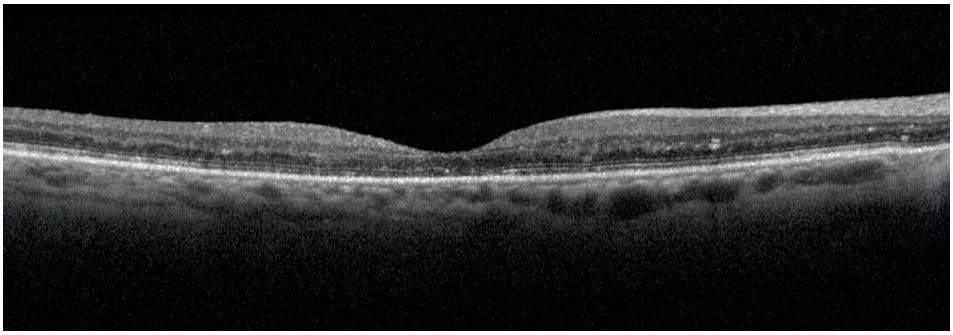

SPECTRALIS OCT2™

Occlusion de branche veineuse rétinienne temporale inférieure :
La présence de nodules cotonneux et d'hémorragies intra-rétiniennes est mise en évidence par les trois appareils. Le CLARUS™ permet une visualisation du segment antérieur qui peut documenter la présence éventuelle d'une rubéose irienne (absente dans le cas de ce patient).

CALIFORNIA™

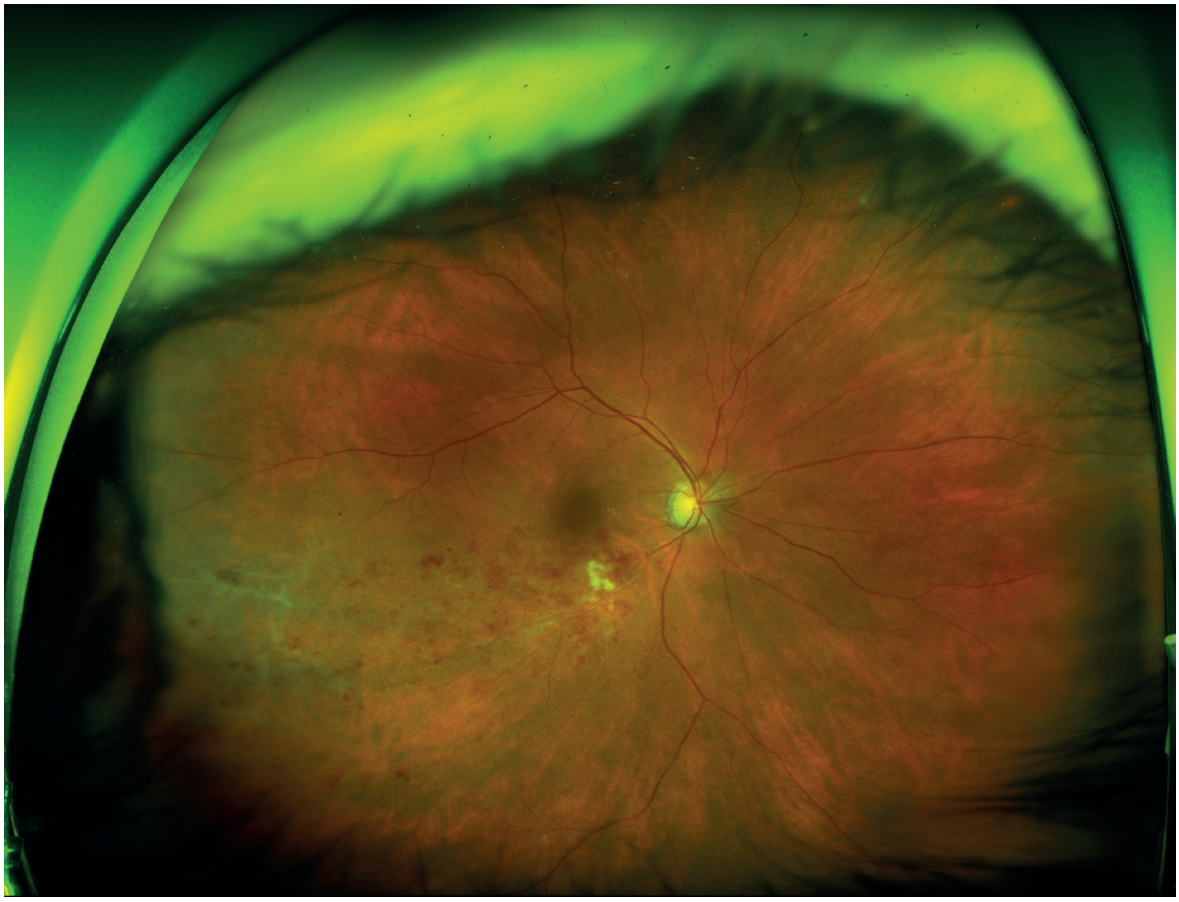

Comparatif d'images en rétinophotographie en grand champ
OVR

Shunts post-occlusion veineuse rétinienne

EIDON™

CLARUS™

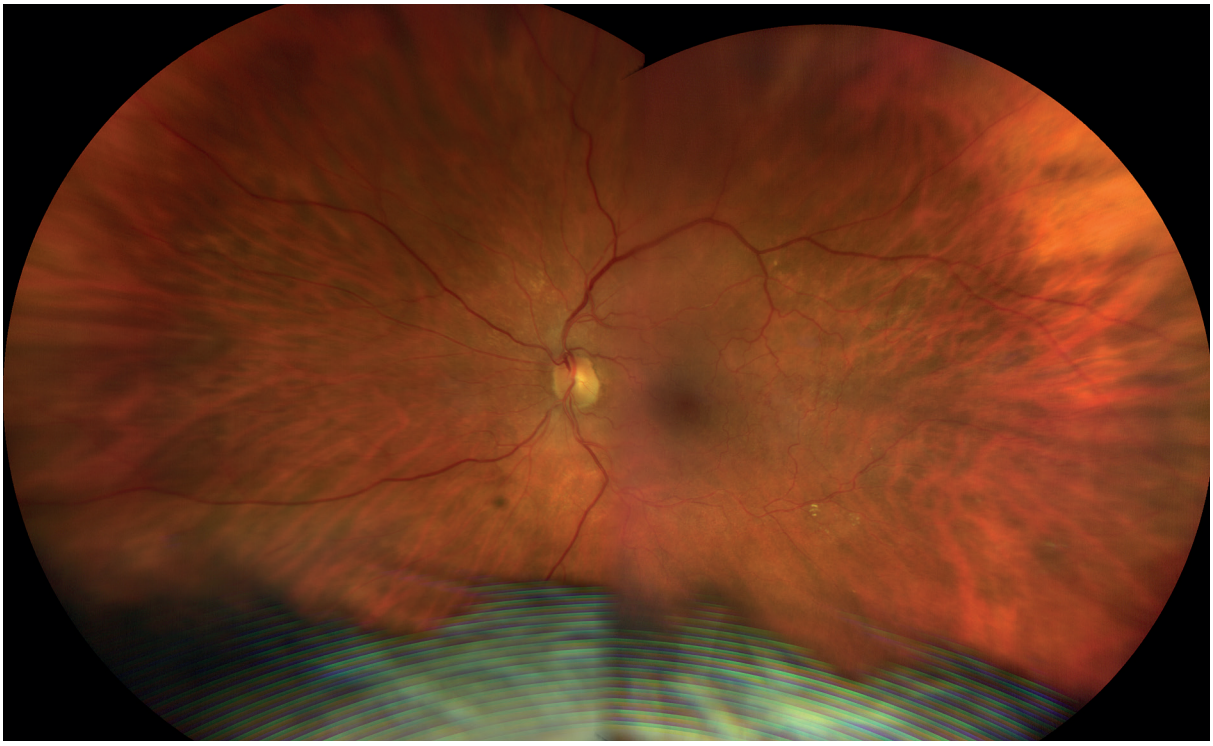

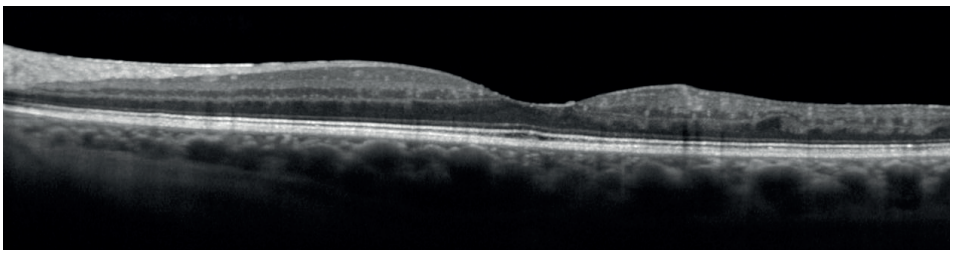

SPECTRALIS OCT2™

Shunts post-occlusion veineuse rétinienne :
La colorimétrie particulière à l'image de l'EIDON™ est à l'origine d'une image très bien contrastée permettant une meilleure visualisation des anomalies à type de shunts vasculaires qui se détachent plus facilement de l'image orangée du fond d'œil. À noter, un artéfact d'aspect strié parfois retrouvé sur les images du CLARUS™.

CALIFORNIA™

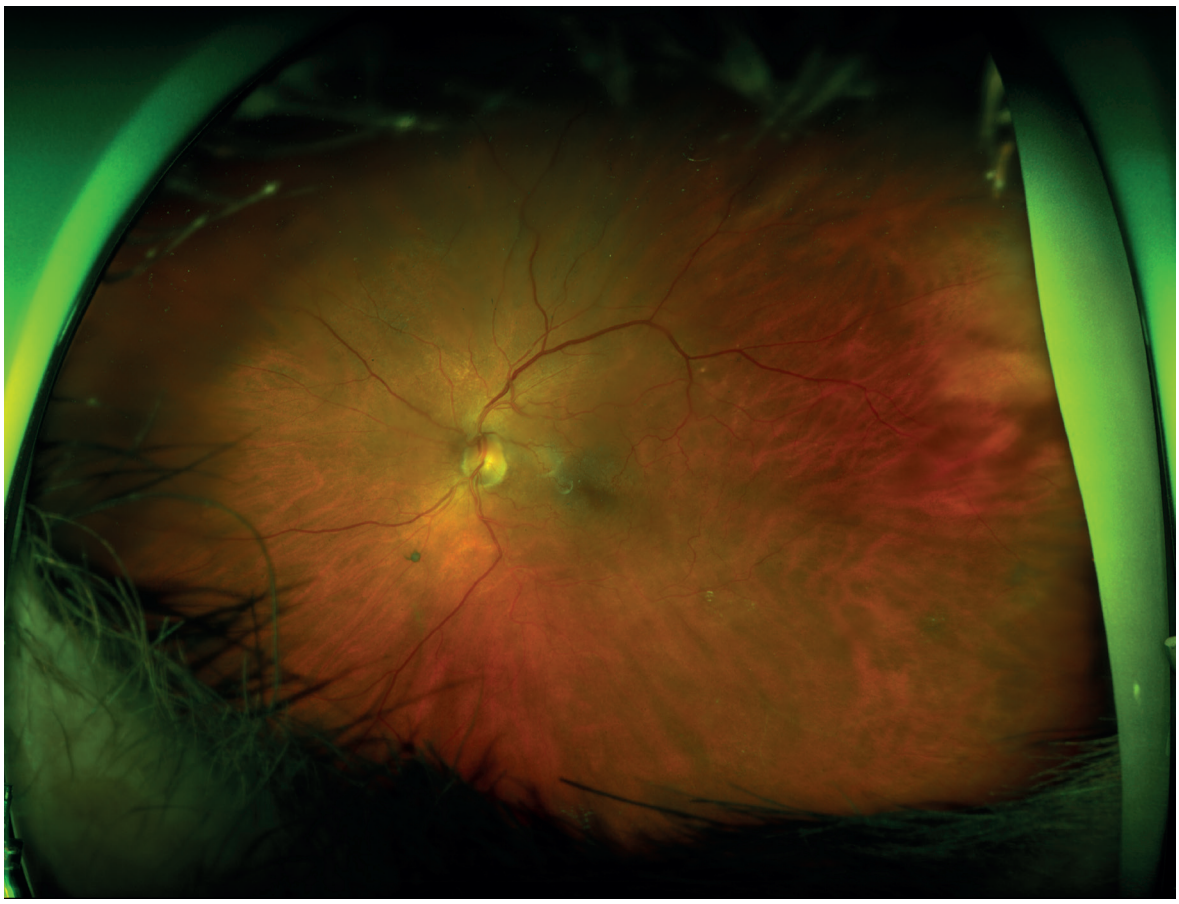

Comparatif d'images en rétinophotographie en grand champ
Diabète

Rétinopathie diabétique avec panphotocoagulation

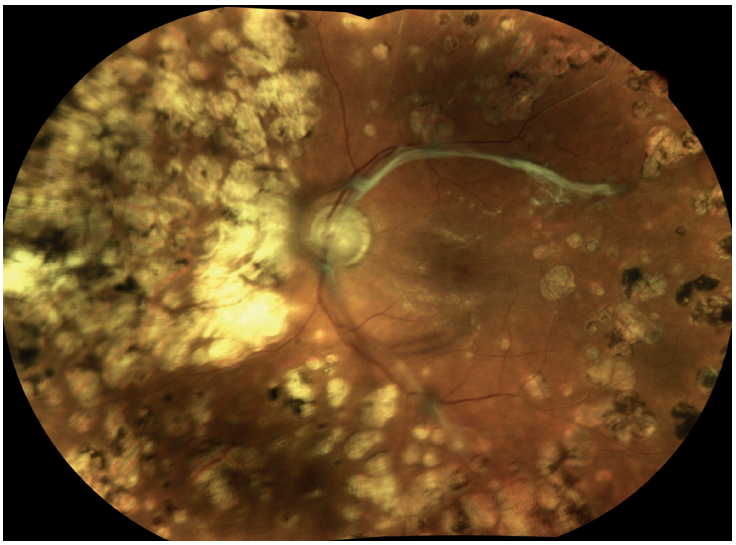

EIDON™

CLARUS™

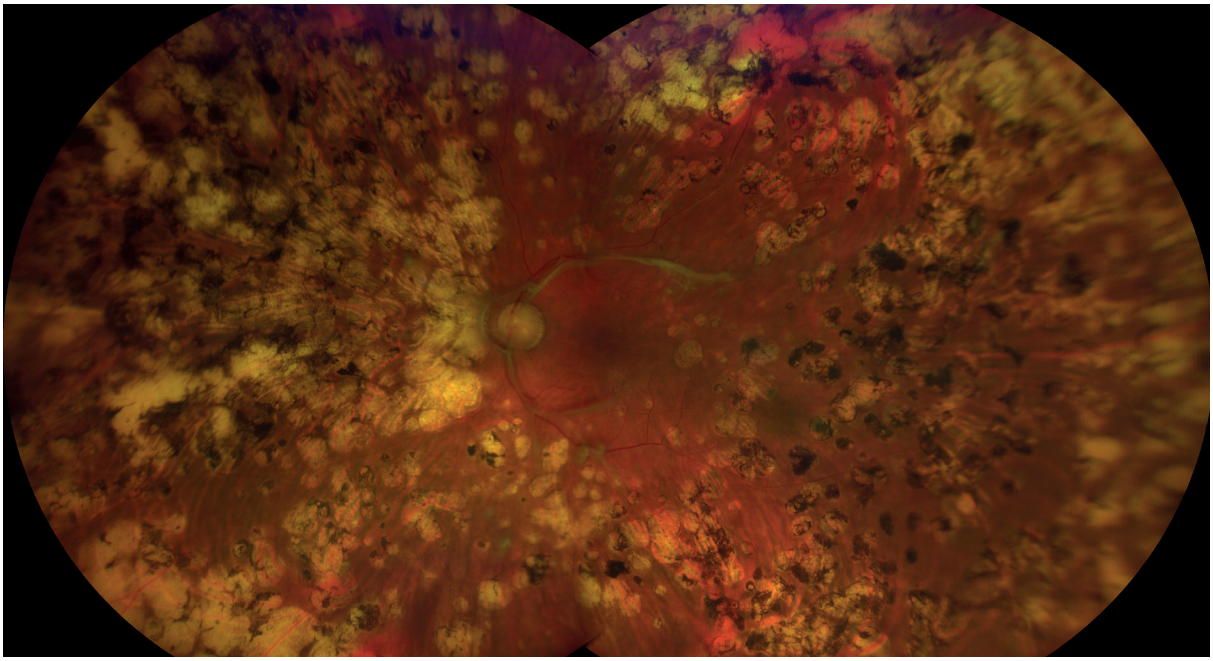

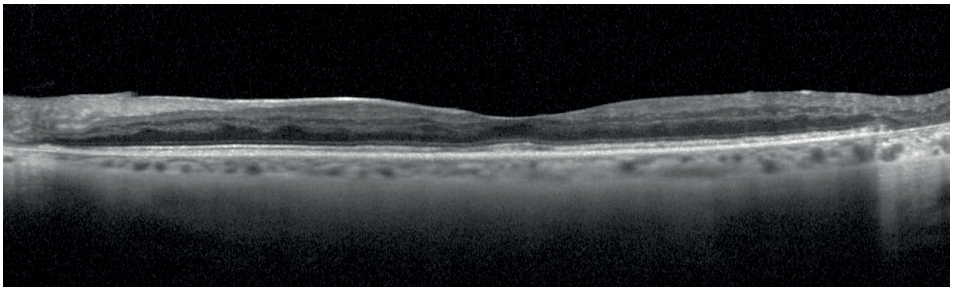

SPECTRALIS OCT2™

Rétinopathie diabétique avec panphotocoagulation complète :
Sont comparés, dans cet exemple, un cliché unique CALIFORNIA™ et une recombinaison de deux clichés pour le CLARUS™ et l'EIDON™. De par ses caractéristiques propres, l'EIDON™ permet une visualisation rétinienne moins périphérique que les deux autres appareils. L'aspect blanchâtre en relief des remaniements fibrosés de la hyaloïde postérieure, en regard des arcades vasculaires temporales, est mieux visualisé sur l'EIDON™ et le CLARUS™. L'EIDON™, qui semble être le plus performant dans la visualisation de l'interface vitréo-maculaire sur le cliché couleur natif, est le seul à permettre le diagnostic d'une membrane épimaculaire associée.

CALIFORNIA™

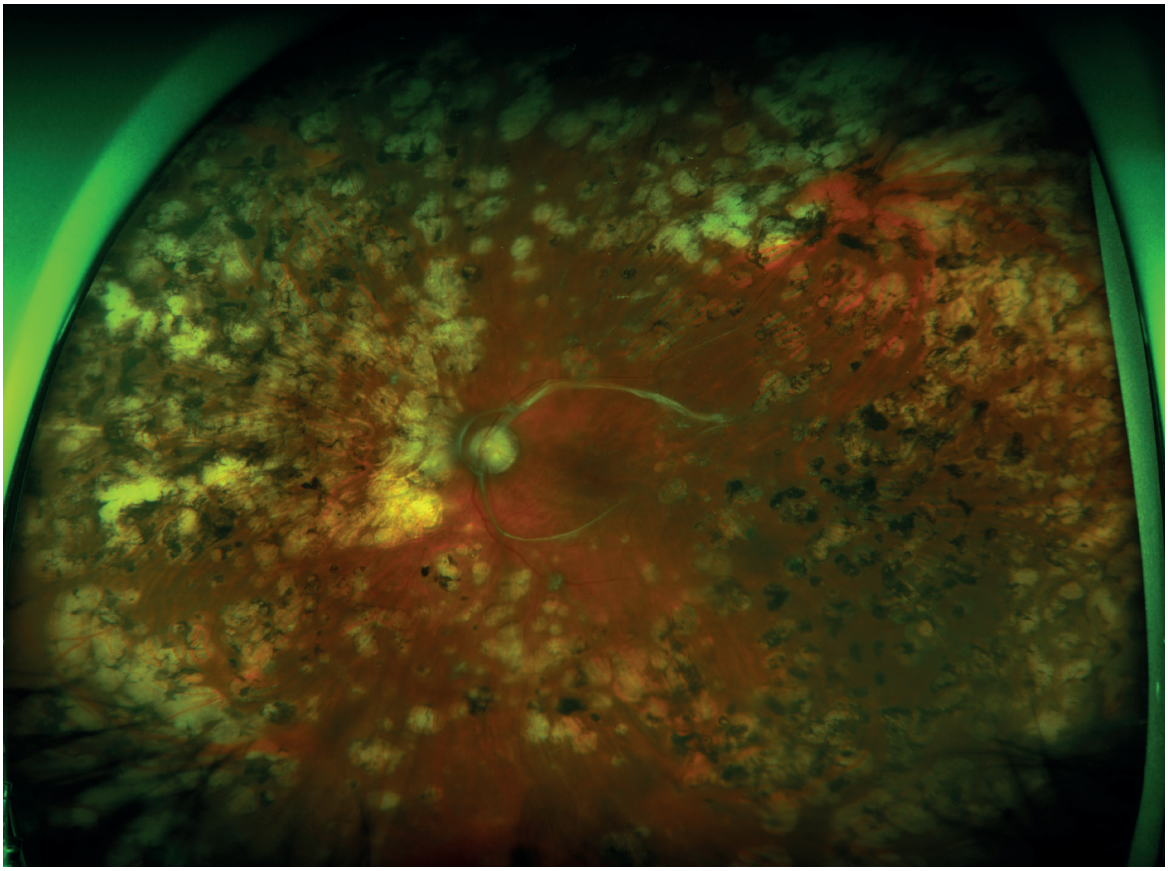

Comparatif d'images en rétinophotographie en grand champ
Diabète

Rétinopathie diabétique proliférante

EIDON™

CLARUS™

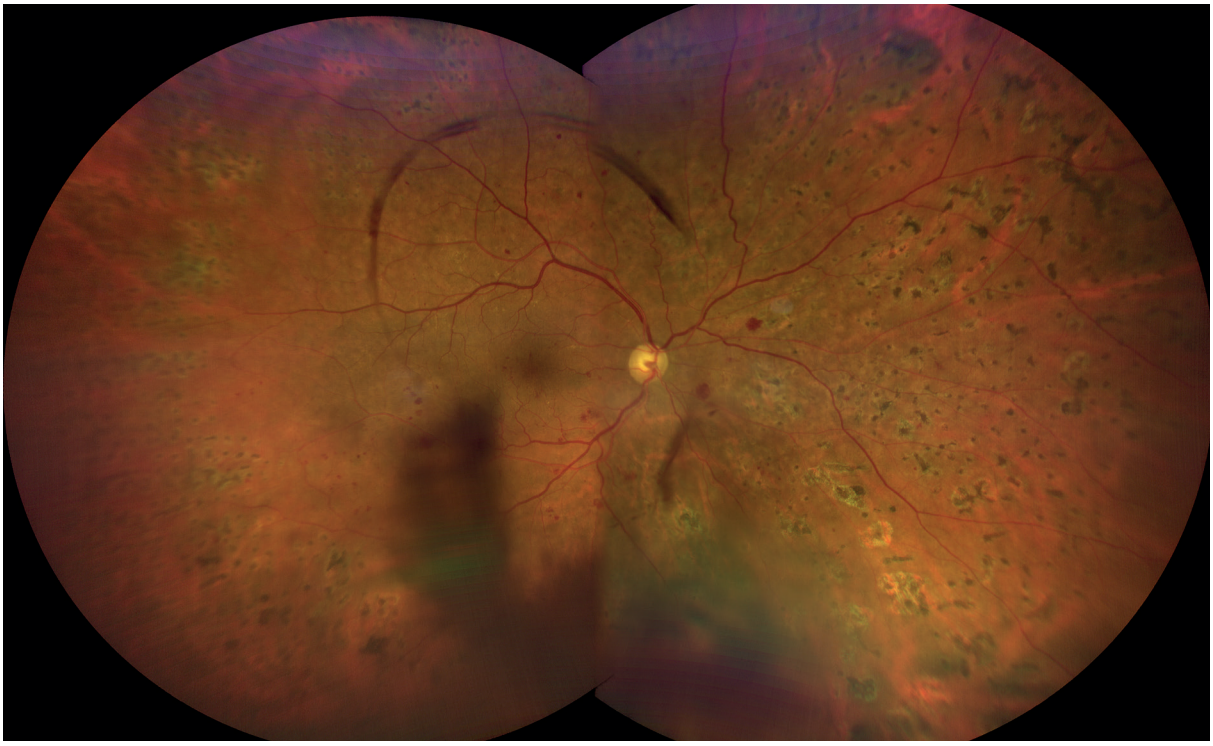

Rétinopathie diabétique proliférante :
Sont comparés, dans cet exemple, une mosaïque faite avec cinq clichés sur l'EIDON™, une mosaïque de deux clichés sur le CLARUS™ et un seul cliché CALIFORNIA™.
Le saignement est visible sur l'ensemble des appareils. L'EIDON™ est l'appareil qui permet la meilleure visualisation des anomalies microvasculaires centrales. La résolution de l'image est réduite en extrême périphérie sur l'image du CALIFORNIA™.

CALIFORNIA™

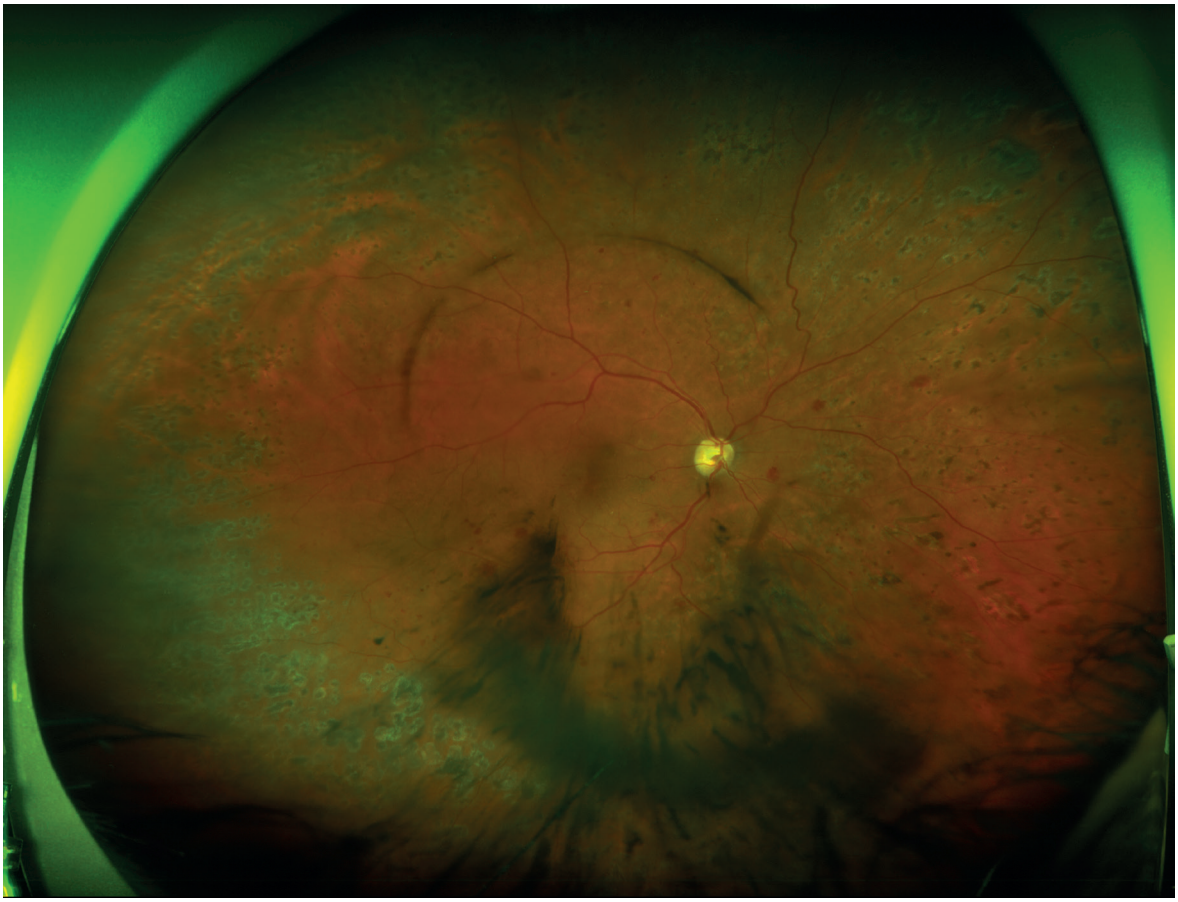

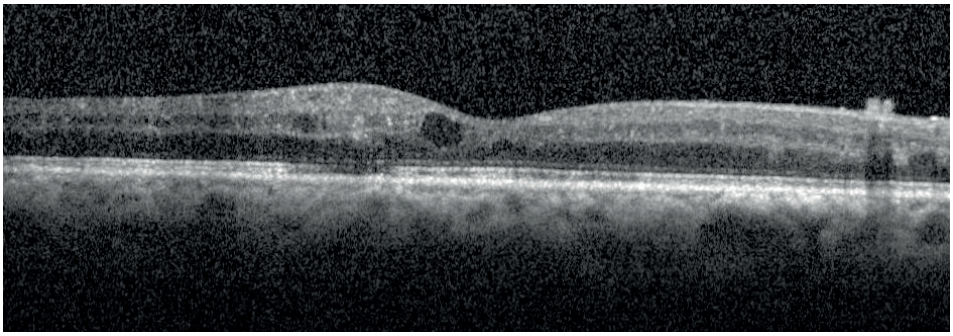

SPECTRALIS OCT2™

Comparatif d'images en rétinophotographie en grand champ
Diabète

Rétinopathie et maculopathie diabétiques

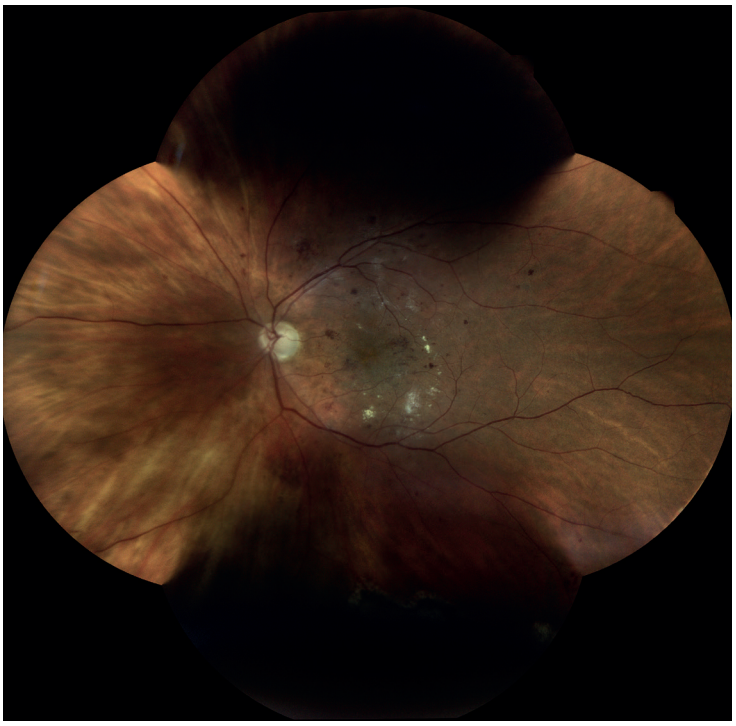

EIDON™

CLARUS™

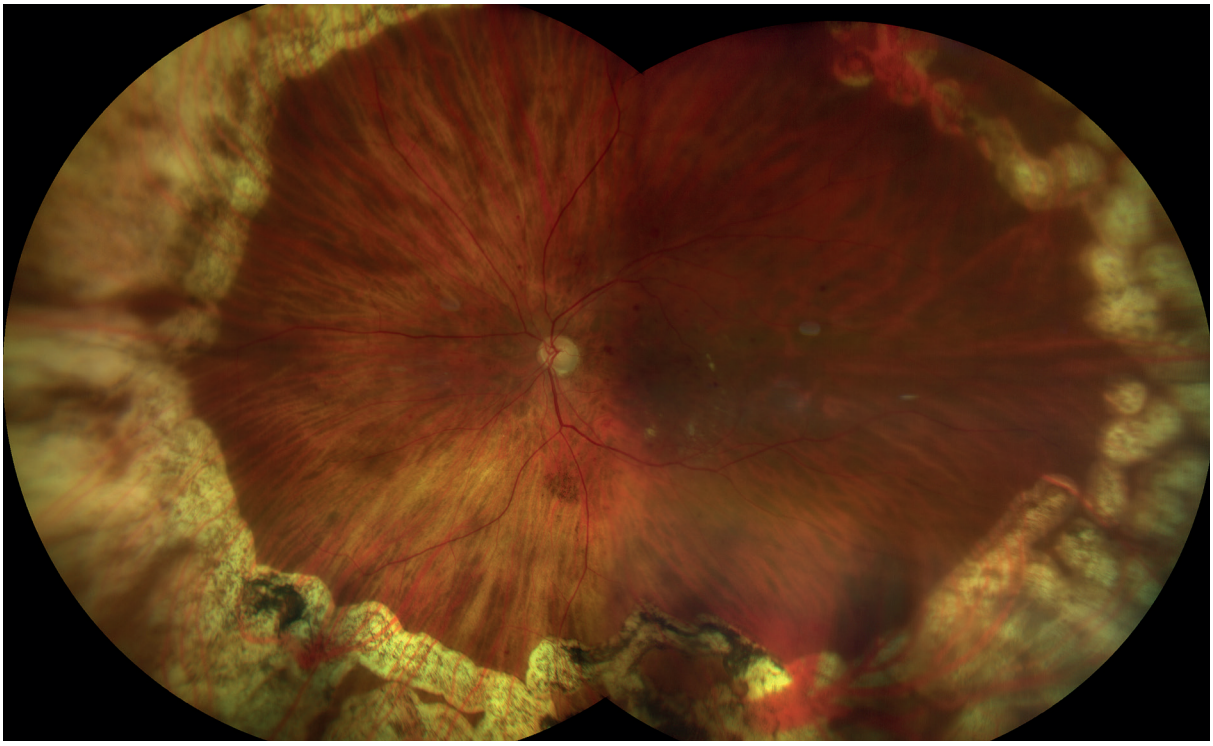

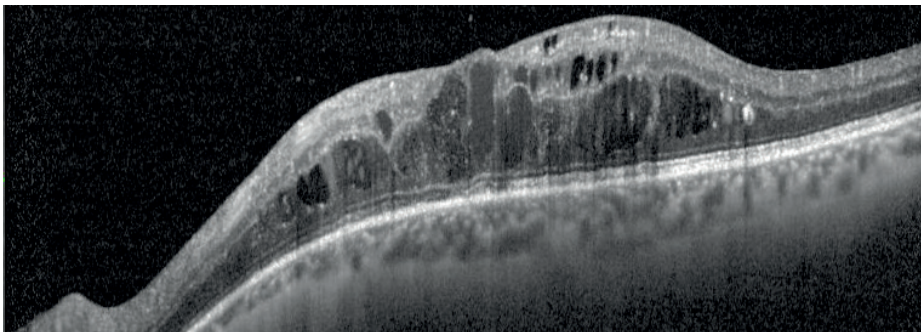

SPECTRALIS OCT2™

Rétinopathie et maculopathie diabétiques :
Le champ couvert par la mosaïque de l'EIDON™ acquise en myosis n'est pas assez périphérique pour visualiser le cerclage laser réalisé lors d'une chirurgie vitréo-rétinienne pour décollement de rétine. Le CALIFORNIA™ est l'appareil qui permet la plus large vision de ce cerclage périphérique. Les anomalies microvasculaires rétiniennes exsudatives du pôle postérieur sont bien visibles sur tous les instruments.

CALIFORNIA™

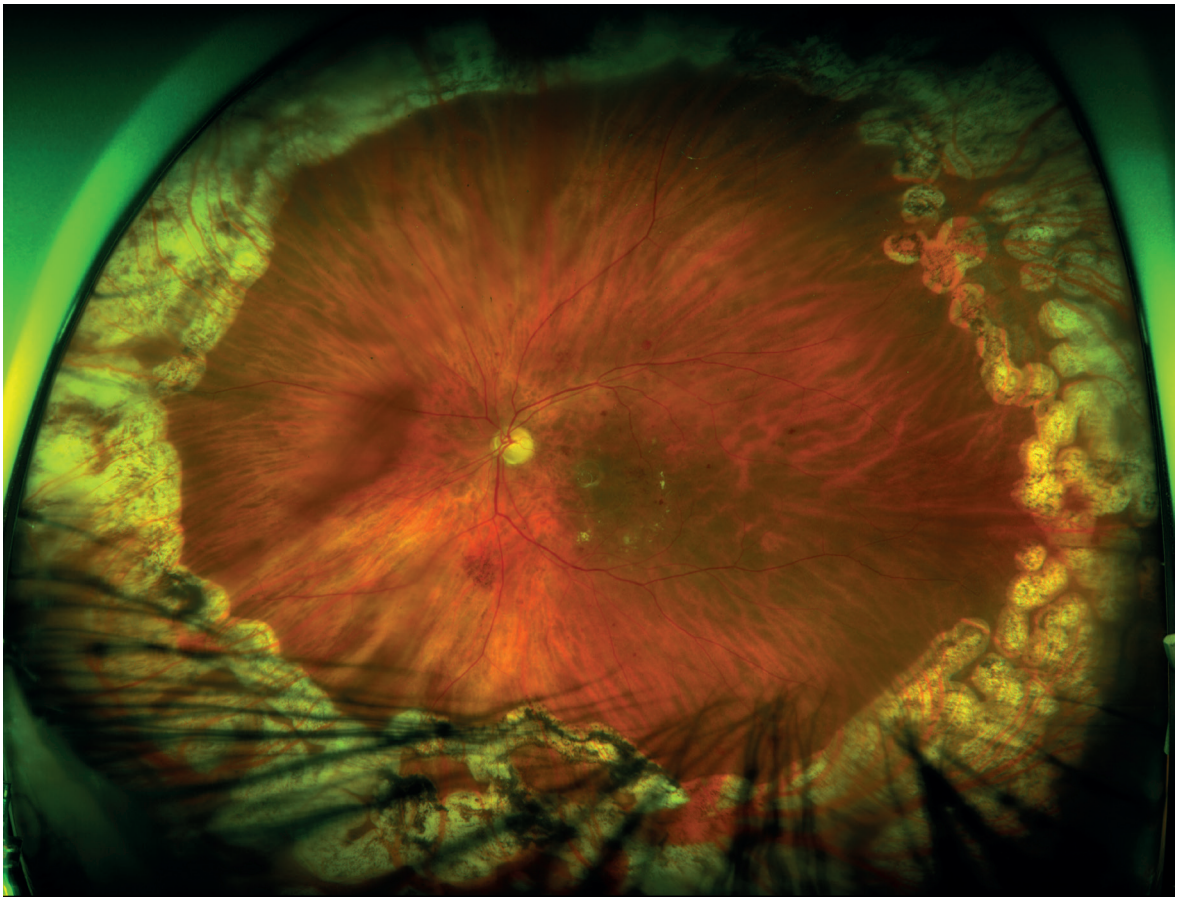

Comparatif d'images en rétinophotographie en grand champ
Diabète

Rétinopathie et maculopathie diabétiques

EIDON™

CLARUS™

Rétinopathie et maculopathie diabétiques :
Des mosaïques faites à partir de cinq clichés avec l'EIDON™, de deux clichés du CLARUS™ et un seul cliché du CALIFORNIA™ sont comparés dans ce cas. Les anomalies microvasculaires à type de microhémorragies et microanévrysmes centraux sont moins bien visualisés sur le CALIFORNIA™ dans cet exemple.

CALIFORNIA™

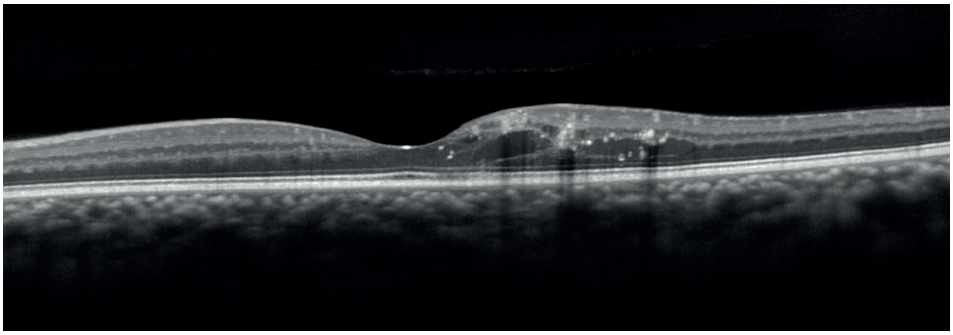

SPECTRALIS OCT2™

Comparatif d'images en rétinophotographie en grand champ
Nævus

Nævus choroïdien plan et DMLA

EIDON™

CLARUS™

Dégénérescence maculaire liée à l'âge exsudative avec nævus choroïdien plan :
Les anomalies maculaires à type de décollement de l'épithélium pigmentaire sont mieux visualisées sur l'image de l'EIDON™. Le nævus en périphérie temporale est objectivé par la mosaïque faite à partir de deux clichés d'EIDON™ et de CLARUS™ ainsi que sur le cliché unique grand champ du CALIFORNIA™. Le nævus est mieux visualisé sur l'image du CALIFORNIA™ et du CLARUS™, l'EIDON™ semblant être moins performant pour visualiser facilement les nævus choroïdiens.

CALIFORNIA™

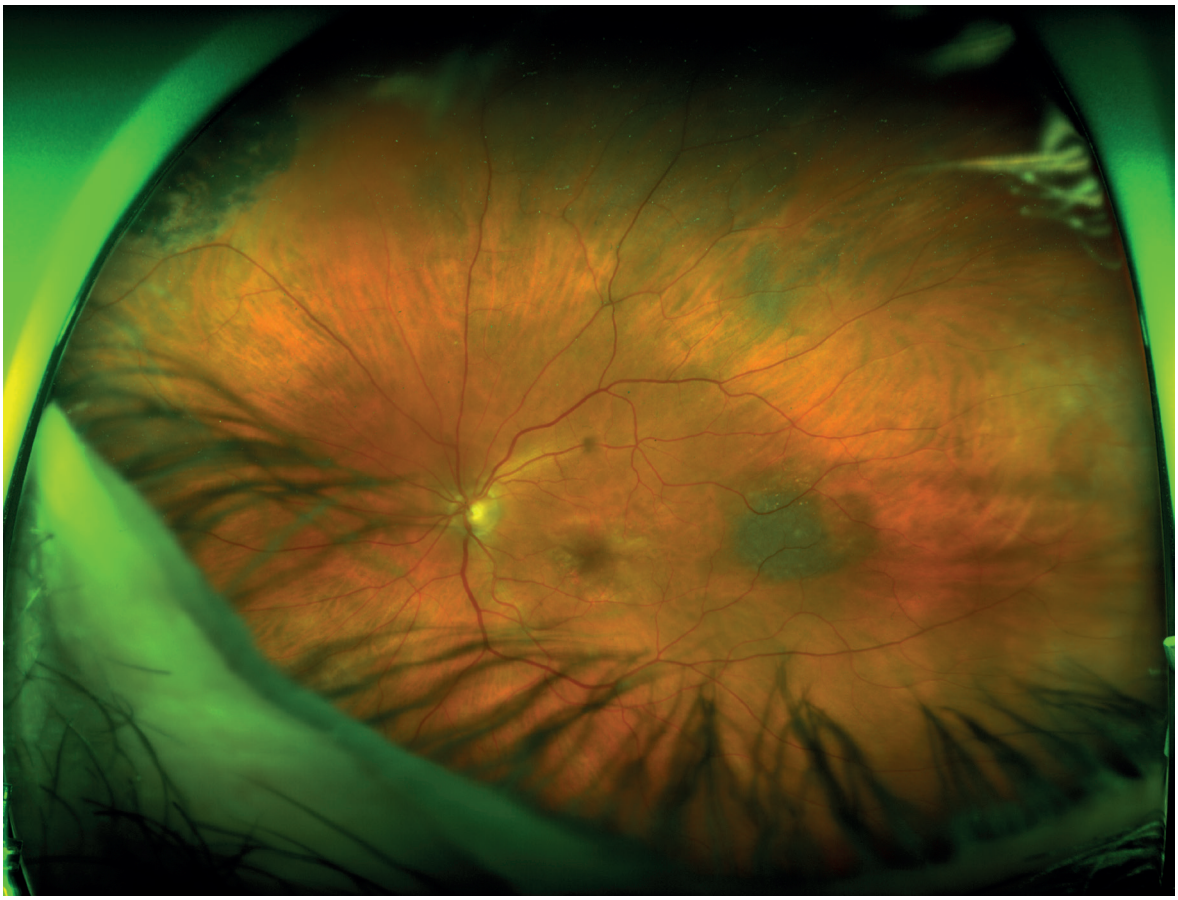

À NOTER
Les qualités de l'EIDON™ sont plus limitées en comparaison de celle du CLARUS™ et du CALIFORNIA™ pour mettre en évidence les lésions hyperpigmentées de la choroïde.

Comparatif d'images en rétinophotographie en grand champ
Nævus

Nævus avec DSR sur point de fuite

EIDON™

CLARUS™

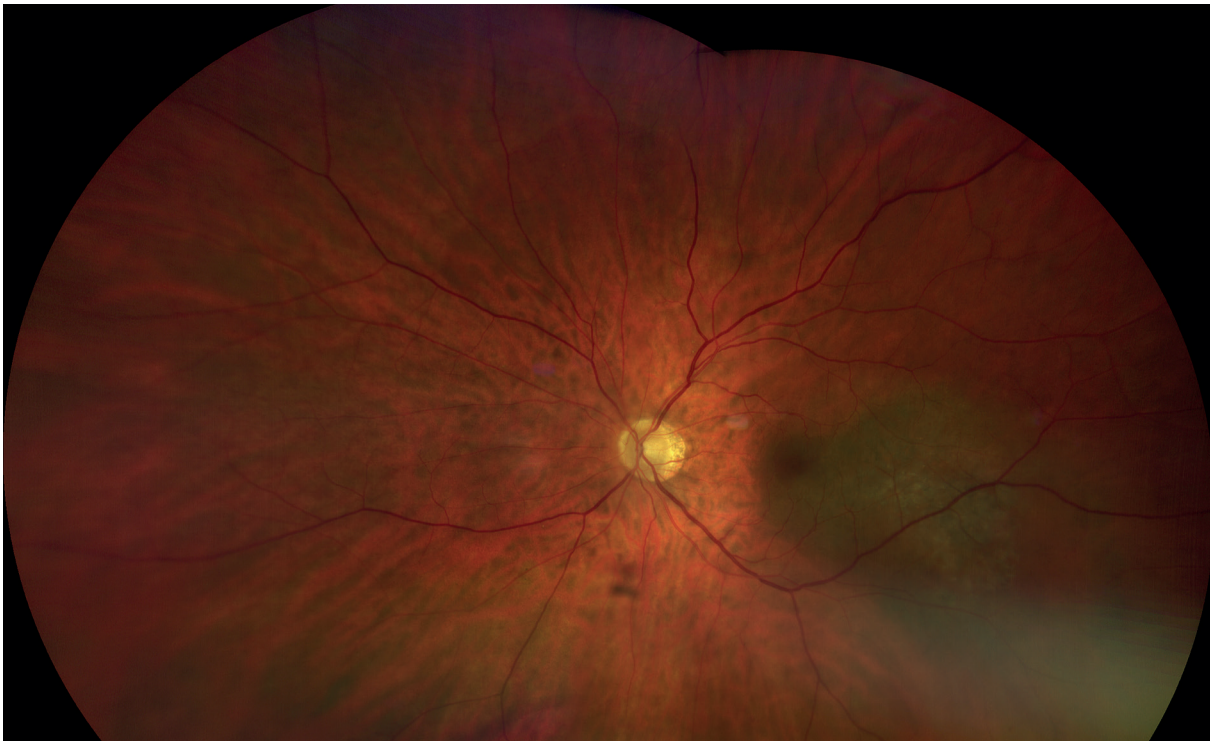

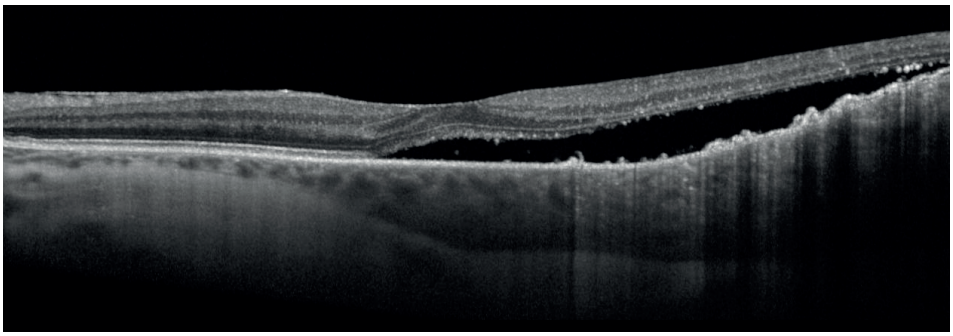

SPECTRALIS OCT2™

Nævus choroïdien du pôle postérieur avec point de fuite et décollement séreux sous-rétinien périlésionnel : Le large nævus choroïdien compliqué de remaniements pigmentaires chroniques est visualisé grâce aux 3 appareils.

CALIFORNIA™

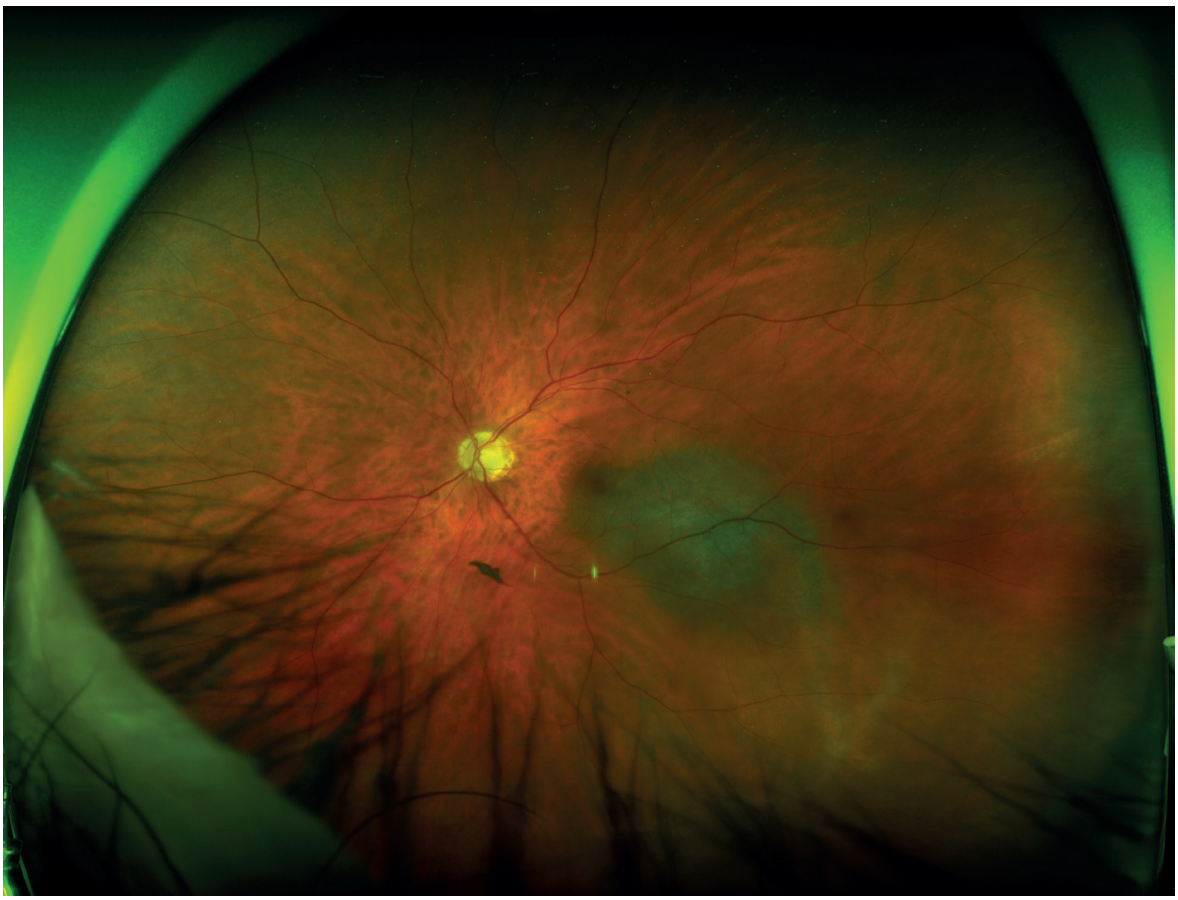

Liste des abréviations et termes spéciaux utilisées :

AF : Autofluorescence
AGF : Angiographie à la fluorescéines
DICOM : *Digital imaging and communications in medicine*
DMLA : Dégénérescence maculaire liée à l'âge
DONFL : *Dissociated optic nerve fiber layer*
DSR : Décollement séreux rétinien
ERD : Épithéliopathie rétinienne diffuse
LCD : *Liquid cristal display*
LED : *Light emitting diode*
ICG : Angiographie au vert d'infracyanine
ISO : *International organization for standardization*
LASER : *Light amplification by stimulated emission of radiation*
MER : Membrane épirétinienne
NOIAA : Neuropathie optique ischémique antérieure aiguë
Mpix : *Mega pixel*
OCT : *Optical coherence tomography*
OVR : Occlusion veineuse rétinienne
PACS : *Picture archiving and communication system*
SLO : *Scanning laser ophthalmoscopy*
UWF : *Ultra wide field*

Remerciements :

Aux patients qui ont accepté de participer à ce comparatif.
Aux sociétés CENTERVUE, EDC LAMY, OPTOS et ZEISS ainsi qu'à leurs représentants pour avoir accepté de mettre à notre disposition le matériel ainsi que la documentation technique nécessaires à la réalisation de cette étude.

A l'équipe d'orthoptie du Centre Pôle Vision :
Fatima AHMED, Alicia GUILLOTTE, Julie COLANGE, Nelly DESCOURS, Brice GOUTAGNY, Bénédicte GRELLOIS, Céline REY et Franck THOMAS.

Au reste de l'équipe médicale et de recherche du Centre Pôle Vision :
Dr Anh-Minh NGUYEN, Dr Muriel POLI et Amina BAKHTI.

Au laboratoire Bayer pour leur soutien à l'édition de ce numéro.

Déclaration de conflits d'intérêts :

Les auteurs déclarent n'avoir aucun conflit d'intérêt avec les éléments présentés dans cette ouvrage.

Publication Pole Vision
Avril 2019

Tous droits de reproduction réservés

Contacts :

f.de.bats@polevison.fr – pl.cornut@polevision.fr
Centre Pôle Vision, 39 chemin de la Vernique, 69130 ECULLY

www.polevision.fr

Numéro Spécial – Supplément à Réalités Ophtalmologiques – Avril 2019
Éditeur : Performances Médicales – 91, avenue de la République – 75011 Paris
Numéro de commision paritaire : 0121 T 81115 – ISSN : 1242-0018
Directeur de la publication : Dr Richard Niddam
Tél. 01 47 00 67 14 – Fax : 01 47 00 69 99 – E-mail : info@performances-medicales.com
Impression : Imprimerie bialec – Heillecourt

Dr Pierre-Loïc CORNUT

Dr Flore DE BATS

À paraître :
OCT maculaire et papillaire :
analyse comparative
de 7 instruments

Centre Pôle Vision Val d'Ouest
Lyon

Retrouvez
les autres tomes
onglet recherche
www.polevision.fr

Numéro spécial-Réalités Ophtalmologiques – Commission paritaire : 0121 T 81115 – ISSN : 1242 – 0018